

ФЕДЕРАЛЬНОЕ ГОСУДАРСТВЕННОЕ АВТОНОМНОЕ ОБРАЗОВАТЕЛЬНОЕ УЧРЕЖДЕНИЕ ВЫСШЕГО ОБРАЗОВАНИЯ
**«БЕЛГОРОДСКИЙ ГОСУДАРСТВЕННЫЙ НАЦИОНАЛЬНЫЙ
ИССЛЕДОВАТЕЛЬСКИЙ УНИВЕРСИТЕТ»**
(Н И У « Б е л Г У »)

ИНСТИТУТ ИНЖЕНЕРНЫХ И ЦИФРОВЫХ ТЕХНОЛОГИЙ
КАФЕДРА ИНФОРМАЦИОННЫХ И РОБОТОТЕХНИЧЕСКИХ СИСТЕМ

**ПОСТРОЕНИЕ КОМПЬЮТЕРНОЙ МОДЕЛИ ЧЕРЕПНОГО
ИМПЛАНТАТА ПО КТ-ДАНЫМ**

Магистерская диссертация
обучающегося по направлению подготовки
09.04.02 Информационные системы и технологии
очной формы обучения,
группы 12001735
Сергеева Максима Михайловича

Научный руководитель
к.т.н., доцент
Шамраева Е.О.

Рецензент
Ведущий инженер
департамента внешних
разработок ООО «СофтТраст»
Пономарчук Д.О.

РЕФЕРАТ

Построение компьютерной модели черепного имплантата по КТ-данным – Сергеева Максима Михайловича, магистерская диссертация, Белгород, Белгородский государственный национальный исследовательский университет (НИУ «БелГУ»), количество страниц 63, включая приложения 75, количество рисунков 39, количество использованных источников 41.

КЛЮЧЕВЫЕ СЛОВА: трехмерная модель, компьютерная модель, черепной имплантат, посттравматический дефект черепа, краниопластика.

ОБЪЕКТ ИССЛЕДОВАНИЯ: процесс реконструкции поверхности черепа и черепного-имплантата (ЧИ).

ПРЕДМЕТ ИССЛЕДОВАНИЯ: трехмерные компьютерные модели (КМ) черепа и ЧИ.

ЦЕЛЬ РАБОТЫ: повышение эффективности краниопластики за счёт разработки методов построения компьютерной модели черепного-имплантата по компьютерно-томографическим (КТ) данным и их программной реализации.

ЗАДАЧИ ИССЛЕДОВАНИЯ: анализ методов и средств построения ЧИ по КТ-данным; разработка методов построения компьютерной модели ЧИ по КТ-данным в зависимости от расположения посттравматического дефекта черепа (ПДТЧ); программная реализация методов построения КМ ЧИ по КТ-данным;

МЕТОДЫ ИССЛЕДОВАНИЯ: пространственные методы обработки снимков; построение модели черепа по обработанным снимкам; построение усредненной модели черепа; построение имплантата в зависимости от расположения ПДТЧ.

ПОЛУЧЕННЫЕ РЕЗУЛЬТАТЫ: разработана система построения черепного имплантата по томографиям снимкам, позволяющая получить готовую 3D-модель имплантата для дальнейшего прототипирования.

ОБОЗНАЧЕНИЯ И СОКРАЩЕНИЯ

КМ – компьютерная модель;

КТ – компьютерная томография;

ПТДЧ – посттравматический дефект черепа;

РГ – рентгенография;

СКТ – спиральная компьютерная томография;

ЧИ – черепной имплантат;

ЧМТ – черепно-мозговая травма.

СОДЕРЖАНИЕ

РЕФЕРАТ	2
ОБОЗНАЧЕНИЯ И СОКРАЩЕНИЯ	3
ВВЕДЕНИЕ	6
1 Проблемы построения моделей и методов.....	8
1.1 Анализ методов для реконструкции черепного имплантата	8
1.2 Анализ средств для реконструкции черепного имплантата	16
2 Разработка комплексных методов построения компьютерной модели черепного имплантата по томографическим данным	23
2.1 Методы построения компьютерной модели черепного имплантата по томографическим данным.....	23
2.1.1 Метод построения компьютерной модели черепного имплантата по томографическим данным.....	23
2.1.2 Методы предварительной обработки компьютерно - томографических снимков.....	29
2.2 Методы построения компьютерной модели черепного имплантата по расположению посттравматического дефекта черепа	31
2.2.1 Метод построения компьютерной модели черепного имплантата при фронтальном или заднем расположении посттравматического дефекта черепа	31
2.2.2 Метод построения компьютерной модели черепного имплантата при латеральном расположении посттравматического дефекта черепа	35
3 Программная реализация методов построения компьютерной модели черепного имплантата по томографическим данным	38
3.1 Построение функциональных моделей	38
3.2 Разработка алгоритма считывания компьютерно-томографических данных	43

3.3	Разработка алгоритма построения черепа с посттравматическим дефектом черепа по томографическим данным.....	45
3.4	Разработка алгоритма построения черепного имплантата по томографическим данным.....	51
	ЗАКЛЮЧЕНИЕ	56
	СПИСОК ИСПОЛЬЗОВАННЫХ ИСТОЧНИКОВ	58
	ПРИЛОЖЕНИЕ А	63
	ПРИЛОЖЕНИЕ Б.....	66

ВВЕДЕНИЕ

На сегодняшний день черепно-мозговые травмы (ЧМТ) являются актуальной проблемой как для медицины, так и общественных систем в целом.

Травматизм является ведущей причиной осложнений здоровья, в частности, у трудоспособного населения. Черепно-мозговые травмы занимают первое место по наносимому общему суммарному экономическому и медико-социальному ущербу, опережая сердечно-сосудистые и опухолевые заболевания. Основной причиной осложнения функциональных расстройств нервной системы является тяжелая ЧМТ [21]. В подобных случаях существует опасность травматизации незащищенного мозга извне, т.к. костная ткань не имеет способности замещаться в объеме, достаточном для ликвидации посттравматического дефекта черепа (ПТДЧ), таким образом это приводит к необходимости проведения реконструктивных нейрохирургических вмешательств для коррекции черепного дефекта.

Выбранные методы диагностики посттравматических дефектов черепа, влияют на исход хирургического вмешательства, а также на доступность и возможность планирования хода операции [10, 25].

На сегодняшний день диагностика ПТДЧ производится с помощью краниографии или рентгенографии (РГ), рентгеновской компьютерной томографии (КТ) в пошаговом или спиральном режимах [8, 12, 14, 15].

Все вышеперечисленные методы имеют свои достоинства и недостатки. Наиболее дешевым и доступным методом является РГ-исследование, которое необходимо проводить в обязательном порядке при любой ЧМТ. Тем не менее, краниограммы мало информативны для планирования операции и построения имплантата, т.к. являются двухмерной проекцией головы пациента. Спиральная компьютерная томография (далее СКТ), наоборот, позволяет получить объемные изображения любого дефекта и деформации черепа. Недостатком данного метода является крайне высокая стоимость используемой аппаратуры

(например, стоимость мультисрезовых спиральных компьютерных томографов фирмы Philips варьируется в диапазоне 15-50 миллионов рублей) [30]: далеко не каждый областной центр может позволить приобрести себе один аппарат СКТ.

Рентгеновская компьютерная томография в пошаговом режиме является оптимальным методом диагностики ПТДЧ: достаточно информативна и доступна. Поэтому актуальным является разработка таких методов моделирования операций и получения объемных моделей черепа и имплантата, которые были бы доступны для районных больниц России и при этом полученные модели по информативности и внешнему виду не уступали бы их аналогам, полученным при помощи спиральных КТ. В работе предлагаются методы реконструкции поверхности черепных имплантатов по данным компьютерного томографа при различных расположениях ПТДЧ.

Объектом исследования является процесс реконструкции поверхности черепа и черепного-имплантата.

Предметом исследования являются трехмерные компьютерные модели черепа и черепного имплантата (ЧИ).

Цель данной работы заключается в повышении эффективности краниопластики за счёт разработки методов построения компьютерной модели черепного-имплантата по компьютерно-томографическим данным и их программной реализации. Исходя из поставленной цели, для ее реализации были поставлены следующие задачи:

- анализ методов и средств построения ЧИ по КТ-данным;
- разработка методов построения компьютерной модели ЧИ по КТ-данным в зависимости от расположения посттравматического дефекта черепа;
- программная реализация методов построения КМ ЧИ по КТ-данным;
- оценка качества созданной модели ЧИ.

1 Проблемы построения моделей и методов

1.1 Анализ методов для реконструкции черепного имплантата

На сегодняшний день существует большое количество методов изготовления имплантатов, начиная от ручного изготовления по чертежам до автоматизированных систем, реализующих модель на основании компьютерных моделей черепа [5-9,19, 38, 40, 41].

Ручное изготовление производится по результатам рентгенографического обследования. Данной технологией занимаются скульптурные художники, моделирующие отсутствующий участок черепа путём определения размеров по рентгеновскому снимку, по компьютерной или вещественной модели черепа с ПТДЧ [38, 40, 41].

Одним из наиболее используемых материалов для изготовления имплантатов является титан. Основным его преимуществом является биологическая инертность материала, что исключает проявление токсического воздействия на ткани. Сегодня имплантаты изготавливают из чистого титана, либо из сплава [7, 9]. Данный металл удовлетворяет все современные технологии изготовления имплантатов.

В качестве основы имплантатов, используются титановые пластины радиальной формы, т.е. с различными радиусами сферы, представленными в 4 видах на рисунке 1.1.

Такого рода пластины позволяют подобрать замещающую дефект часть, более подходящую по изгибу. К тому же, данный материал, достаточно пластичен, что является немаловажной особенностью при изготовлении имплантата. Художник вырезает специальными ножницами фрагмент необходимой формы и корректирует его по заданным размерам [19].

Достоинством метода ручного изготовления имплантата является его низкая стоимость и доступность. Примечателен тот факт, что в эти затраты

входят результаты рентгеновского аппарата, материал использующийся для изготовления имплантата и сам производственный процесс до получения конечного результата.




Рисунок 1.1 – Титановые пластины: а) плоская; б) с радиусом 170 мм; в) с радиусом 130 мм; г) с радиусом 100 мм

В каждой технологии имеются недостатки, и данный процесс изготовления имплантата – не исключение. Главным недостатком рассматриваемого метода, является низкое качество имплантата, по причине невысокого качества рентгенологического исследования черепа [41].

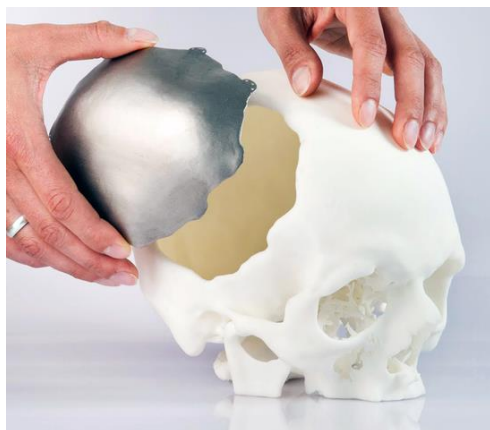Методы являющиеся наиболее точными при изготовлении имплантата для дефектной части черепа, включают в себя получение исходных данных хорошего качества, благодаря спиральному компьютерному томографу. Данный процесс отличается от других методик сканирования выполнением одновременно двух процессов – источник облучения вращается параллельно с движением пациента, располагающемся на специализированном столе, что позволяет существенно уменьшить облучение. Стоит отметить, что скорость получения результата достаточно высока. В конце процедуры СКТ, система выдаст 3D снимки, что обеспечивает обнаружение любых отклонений в структуре черепа [14].

Черепной имплантат может быть получен как вручную, так и в автоматизированном режиме:

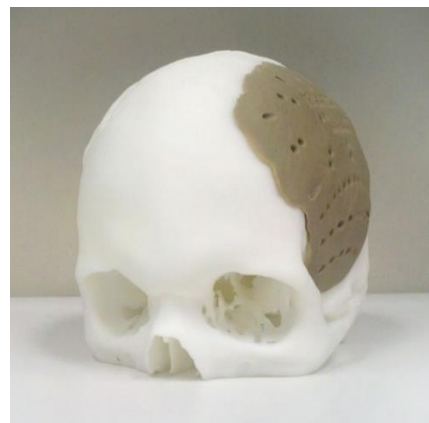
- с помощью ручного создания из стандартных титановых пластин на пластиковой модели черепа больного, как представлено на рисунке 1.2,а [20, 38];

- с помощью ручного формирования на пластиковой модели копии черепа больного (рисунок 1.2, б) [20, 37, 38, 41];

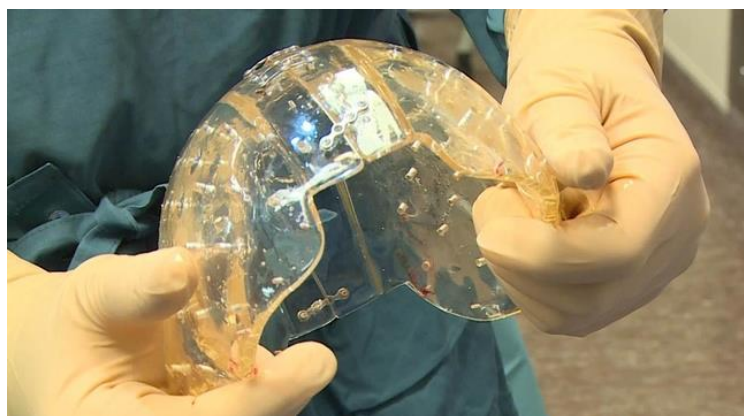- с помощью разработки по компьютерной модели имплантата вещественной его копии методом лазерной стереолитографии (рисунок 1.2, в) [20, 38, 40, 41];



а)



б)



в)

Рисунок 1.2 – Изготовление имплантата по данным СКТ: а) ручное изготовление: пластиковая модель черепа пациента с титановым имплантатом; б) ручное изготовление: пластиковая модель черепа пациента с пластиковой моделью имплантата; в) автоматизированное изготовление вещественной копии на 3D-принтере

Создание биомодели черепа с ПТДЧ с помощью СКТ является общей составляющей реализации рассматриваемых методов, процесс которого представлен на рисунке 1.3 [5, 6].




Рисунок 1.3 – Схема изготовления пластиковой модели черепа с ПТДЧ

Этапы выше представленного рисунка описываются следующим образом:

1) сканирование головы пациента на спиральном компьютерном томографе;

2) получение аксиальных срезов и предварительная обработка томограмм для выделения интересующей области, а также построение 3D модели по обработанным томограммам черепа и преобразование ее в stl формат;

3) формирование модельной копии черепа на установке лазерной стереолитографии;

4) готовые и обработанные модели черепа с ПТДЧ и имплантата из пластика.

Изготовление пластиковых копий фрагментов черепа пациента осуществляется на основании результатов исследования пациента на КТ. Данные преобразовывается с помощью пакета 3Dview в трехмерную компьютерную модель в STL формате. Набор томограмм упаковывается,

архивируется и по электронной сети пересылается в стереолитографический центр. Изготовление лазерной стереолитографической пластиковой модели фрагмента черепа, имплантата и его пресс формы в зависимости от объема составляют от 4 до 10 часов.

Важной особенностью таких методов является возможность получить и оценить максимальную по информативности проблемной области черепа вещественную модель. Стереолитографическая модель является точной копией костных структур конкретного пациента, поэтому она позволяет точно подогнать по ней все необходимые для реконструктивной операции элементы черепного имплантата до непосредственного оперативного вмешательства.

На сегодняшний день процесс установки титановых сетчатых конструкций путем наложения на дефектную часть черепа является единственно возможной в следующих случаях [7, 10, 13, 20]:

- дефекты черепа имеет большую площадь;
- дефекты, которые затрагивают верхнюю часть лица (переносицу, кранио-орбитальный комплекс и т.д.).

При ручном формировании имплантата используется самотвердеющий композиционный материал, непосредственно, на биомодели черепа. Далее устанавливается на область дефекта. Что касается качества имплантата, то это напрямую зависит от профессионального опыта и навыков хирурга.

На сегодняшний день компьютерную модель имплантата формируют двумя методами. Первый метод основывается на ручной обработке по томограммам. Второй, в свою очередь, использует симметрию объекта.

В первом случае специалист дорисовывает на каждом из томографических снимках с видимой поврежденной областью, недостающие фрагменты черепа, используя подходящий графический редактор.

После обработки снимков, формируется трехмерная компьютерная модель черепа и конвертируется в stl формат. Трехмерная компьютерная модель имплантата получается путем вычитания из объекта, построенного по отредактированным томограммам. Данный метод является достаточно

длительным и трудоемким процессом, что требует профессиональной подготовки специалиста.

Если же поврежденная область располагается в левой или правой области черепа, используются булевы операции, в состав которых входят объединение, вычитание и пересечение. Данный метод позволяет решить задачу более оперативно. По такому принципу объект плоскостью симметрии разбивается на две части. Одна из сторон преобразуется в свою зеркальную копию. Далее производится вычитание из зеркальной копии, в результате чего получается заготовка имплантата, требующая небольшой доработки, средствами компьютерного моделирования или механической обработки пластиковой модели, изготовленной методом лазерной стереолитографии.

Эти методы реализованы в программном обеспечении «3Dview», выполняющем следующие функции:

- чтение исходных данных спирального компьютерного томографа;
- формирование яркостного представления и приведение изображения к трехмерной матрице яркости;
- определение границы объекта на томограммах и формирование компьютерной модели объекта;
- фильтрацию компьютерной модели;
- трансляцию компьютерного представления в формат stl.

Для построения компьютерной модели черепа по данным, полученным на спиральном компьютерном томографе, необходимо вручную правильно задать уровень яркости, соответствующий костной ткани. Как отмечалось ранее, при черепно-мозговой травме рентгенографическое обследование головы является обязательным и доступным практически в любой районной больнице. Последующее же обследование головы с помощью КТ аппарата не всегда возможно и доступно. Поэтому использование методов построения черепных имплантатов по данным спирального компьютерного томографа ограничено. Рентгеновские компьютерные томографы с пошаговым сканированием являются более доступными, чем спиральные КТ, однако это

касается только областных центров, в районных же центрах они практически отсутствуют, что существенно снижает эффективность этого метода диагностики (далее в работе внимание будет акцентироваться на рентгеновском КТ, сканирующем в пошаговом режиме, и термин «пошаговый режим» будет опущен) [12, 14, 15].

В больницах, не имеющих доступа к современной томографической аппаратуре, эскизы черепного имплантата строят вручную, что является чрезвычайно трудоемким процессом, с большими погрешностями результатов моделирования имплантата, возникающими за счет субъективности оценки геометрических характеристик поврежденной области [17, 19, 20].

Поэтому актуальными являются задачи, направленные на разработку методов автоматизированного построения компьютерных моделей черепа и черепных имплантатов, доступных для применения в районных специализированных медицинских учреждениях. Решение этих задач возможно в рамках нейрохирургического комплекса в соответствии с рисунком 1.4, использование которого позволит получить модель черепа с ПТДЧ, а также модель черепного имплантата, информативностью и качеством не уступающие их аналогам, полученным при помощи спирального компьютерного томографа. При этом стоимость используемых средств для получения исходных данных и построения имплантата должна быть настолько низкой, чтобы быть доступной районным больницам.

Рассматриваемая задача может быть разбита на две независимых задачи:

- построение компьютерной модели черепного имплантата по рентгенографическим данным (краниограммам) [38, 40];
- построение компьютерных моделей черепа и черепного имплантата по данным рентгеновского компьютерного томографа [38, 40].

Наиболее дешевым и доступным в применении является способ построения черепного имплантата по краниограммам. Однако он является менее точным ввиду специфичности исходных данных. Из-за наложения теней от различных объектов непосредственное определение анатомических

показателей черепа, а также формы имплантата по данным двухпроекционной рентгенографии практически невозможно. Поэтому, необходимо использовать высокоточные методы и методы цифровой обработки изображений, позволяющие по обзорным рентгенограммам определить пространственную локализацию дефекта и антропометрические показатели черепа, а затем, по данным эталонных компьютерных моделей черепа, соответствующих основным антропологическим типам, выполнить объемную реконструкцию поврежденного участка кости [38].

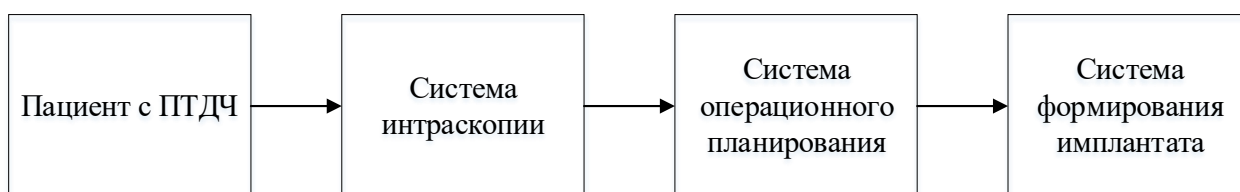


Рисунок 1.4 – Структурная схема нейрохирургического комплекса для проведения реконструктивных вмешательств по КТ- и РГ- данным

Задача построения черепного имплантата по данным компьютерного томографа может быть решена путем обработки набора изображений томографических срезов головы, результатом которой является построение трехмерной компьютерной модели черепа с ПТДЧ. Необходимо разработать методы, позволяющие создать [22, 38, 41]:

- трехмерную модель черепа пациента;
- объемную модель черепного имплантата с учетом симметрии поврежденной области относительно сагиттальной плоскости, используя трехмерную модель черепа пациента;
- объемную модель черепного имплантата с использованием эталонной компьютерной модели черепа того же антропологического типа, что и череп пациента.

Выходные данные системы операционного планирования должны быть представлены в формате, общепринятом для установок лазерной

стереолитографии, позволяющих получить вещественную копию моделей черепа и черепного имплантата.

1.2 Анализ средств для реконструкции черепного имплантата

Исходные данные, на основании которых изготавливаются черепные имплантаты, могут быть получены с помощью рентгеновского аппарата, компьютерного томографа в пошаговом режиме и спирального компьютерного томографа [12, 14, 15].

Исследование с помощью рентгеновского аппарата основано на регистрации тормозного рентгеновского излучения, прошедшего через исследуемый орган тела человека. Это излучение ослабляется в различной степени в зависимости от распределения плотности тканей в организме и таким образом несет информацию о внутреннем строении, т.е. образует рентгеновское изображение исследуемого органа человека. Так как рентгеновское излучение не может быть сфокусировано, рентгеновское изображение является теневым проекционным изображением и образуется только той частью пучка излучения, которая не изменила направления распространения в результате взаимодействия с объектом исследования. Излучение, рассеянное при взаимодействии, практически не несет информации о внутреннем строении объекта и является фактором, ухудшающим качество изображения. Часть излучения поглощается в теле. Зарегистрированное приемником изображение представляется в виде рентгеновской пленки или в цифровом формате. Кости черепа благодаря их значительной плотности по сравнению с окружающими мягкими тканями хорошо различаются на рентгенограмме [12, 14, 15].

Краниографическое исследование при ЧМТ включает: первичное обследование в двух проекциях перед операцией; контрольное обследование в послеоперационном периоде и динамический контроль через различные промежутки времени после операции. Рентгенография позволяет судить о

состоянии ПТДЧ (размеры, особенности краевой линии), о сопутствующих посттравматических изменениях костей черепа, а также наличии или отсутствии воспалительных осложнений. Несмотря на информативность рентгенографии, результаты ее часто оказываются недостаточными, особенно при локализации костных дефектов в сложных анатомических областях (кранио-базальные, кранио-орбитальные зоны) и ограничиваются лишь только визуально определяемыми костными изменениями [12, 14, 15].

Более информативным является исследование с помощью рентгеновского компьютерного томографа. Компьютерная томография существенно дополняет и превосходит данные краниографии в оценке ПТДЧ. Это в полной мере относится к сложным локализациям костных дефектов. Преимущества рентгеновского компьютерного томографа по сравнению с традиционной рентгенографией: отсутствие теневых наложений на изображении; более высокая точность измерения геометрических соотношений; чувствительность на порядок выше, чем при обычной рентгенографии [12, 14, 15].

Все современные медицинские компьютерные томографы относятся к 3 поколению. В этих томографах рентгеновская трубка излучает широкий веерный пучок лучей, направленный на множество детекторов (около 700), расположенных по дуге. Рентгеновская трубка и детекторы вращаются на 360° по часовой стрелке, что существенно сокращает время, необходимое для получения одного изображения (около 10 секунд).

Существует два способа сбора данных в компьютерной томографии: пошаговое и спиральное сканирование. Наиболее простым способом сбора данных является пошаговая КТ, для которого можно выделить две основные стадии: накопление данных и позиционирование пациента.

На стадии накопления данных, пациент остается неподвижным, и рентгеновская трубка вращается относительно пациента для накопления полного набора проекций в предварительно определенном месте сканирования. На стадии позиционирования пациента данные не накапливаются, а пациент

перемещается в следующее положение сбора данных. Изображение реконструируют по полному набору данных.

Более сложным является винтовое (спиральное) сканирование. Достоинство спиральной КТ заключается в непрерывном накоплении данных, осуществляемом одновременно с движением пациента через раму, что представлено на рисунке 1.3. Расстояние перемещения пациента за оборот рамы соответствует скорости движения стола. Поскольку данные накапливаются непрерывно, рабочий цикл в спиральной КТ близок к 100%, а отображение изображаемого объема происходит быстрее [14, 15].

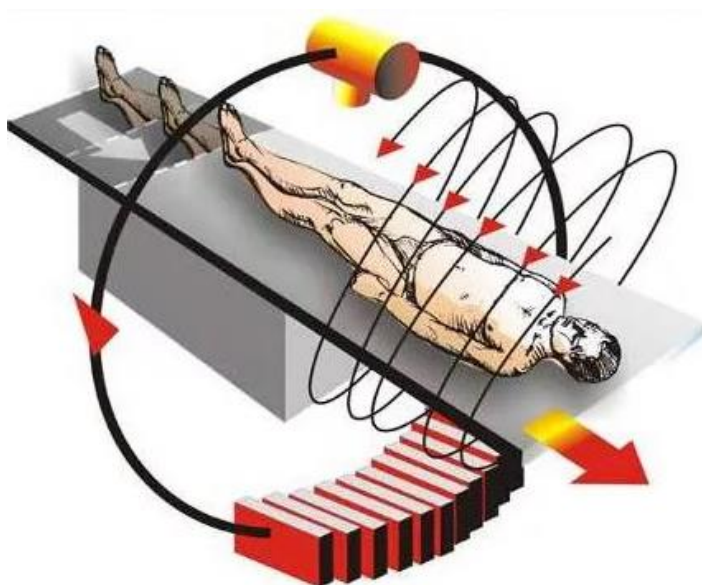


Рисунок 1.5 – Схема обследования при спиральном сканировании

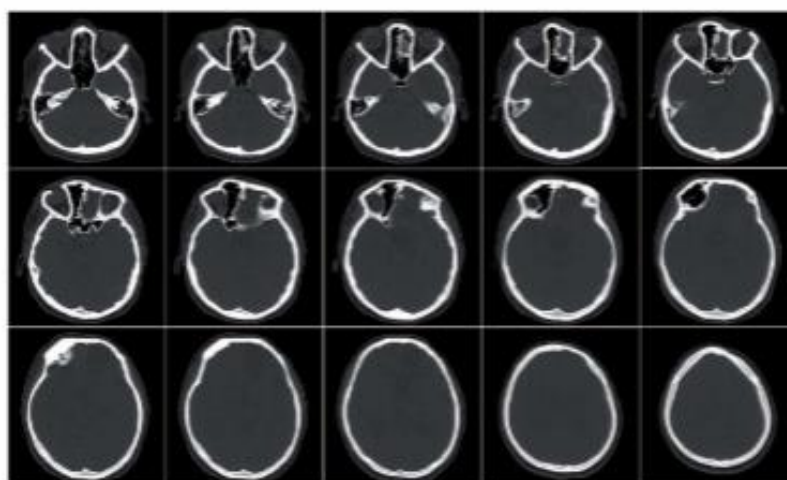
Результат сканирования представляется в виде набора томографических изображений размером 512x512 пикселей.

Существенно повысить информативность полученных при томографии данных позволяет использование различных методов трехмерной реконструкции, позволяющих рассмотреть интересующие участки исследуемого объекта под произвольным углом.

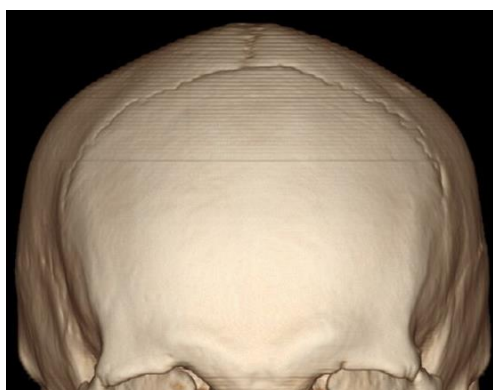Математически результат КТ исследования – это трехмерные матрицы чисел, представляющих собой плотности различных участков исследуемого объема. Измеренные значения КТ-чисел зависят от вида исследуемой ткани и

лежат в определенном диапазоне (по шкале Хаунсфилда плотность воды имеет величину «0» HF (единиц Хаунсфилда), воздух взят за «-1000 HF», а кость имеет «1000 HF»), позволяя получить объемные изображения внутренних структур исследуемого объекта. Трехмерные реконструкции дают наглядную картину пространственного расположения структур, повышают распознавание диагностически значимых деталей, полезны при планировании операций.

На рисунке 1.6 приведены КТ-изображения головы и трехмерная модель черепа. На них кости более светлые, чем окружающие ткани, т.к. они имеют большую плотность. Зная плотность интересующих структур, выделяют их из общего набора данных и, приписав им определенную яркость, цветность и прозрачность, строят их компьютерную 3D реконструкцию.



а)



б)

Рисунок 1.6 – Построение объемных реконструкций: а) томографические снимки; б) трехмерная модель черепа по РГ данным.

Средства для получения вещественной копии имплантата представляют собой либо набор специальных медицинских инструментов, либо стереолитографическую систему, основанную на технологии послойного изготовления деталей из жидких фотополимеризующихся композиций – стереолитографии [9, 20, 28].

Набор инструментов для краниопластики – это набор перфорированных титановых пластин представленных на рисунке 1.7,а, ножницы для резки пластин (рисунок 1.7,б), сверла, отвертки, винты.




Рисунок 1.7 – Набор для краниопластики: а) титановые пластины;
б) ножницы для резки пластины

Стоимость пластины сетчатой плоской размером 100 мм x 100 мм x 0,6 мм фирмы «КОНМЕТ» (Россия) составляет 100 USD; пластина сетчатая динамическая плоская 120 мм x 120 мм x 0,6 мм этой же фирмы стоит 200 USD.

В основе метода лазерной стереолитографии лежит локальное изменение фазового состояния фотополимеризующегося материала под воздействием иницирующего лазерного излучения.

Позиционирование лазерного луча в заданную точку фотополимеризующегося материала и его перемещение по нужной траектории производится на основе данных, представленных в формате .stl, .dxf, .iges или данных спиральной компьютерной томографии. Схема установки лазерной стереолитографии представлена на рисунке 1.8.

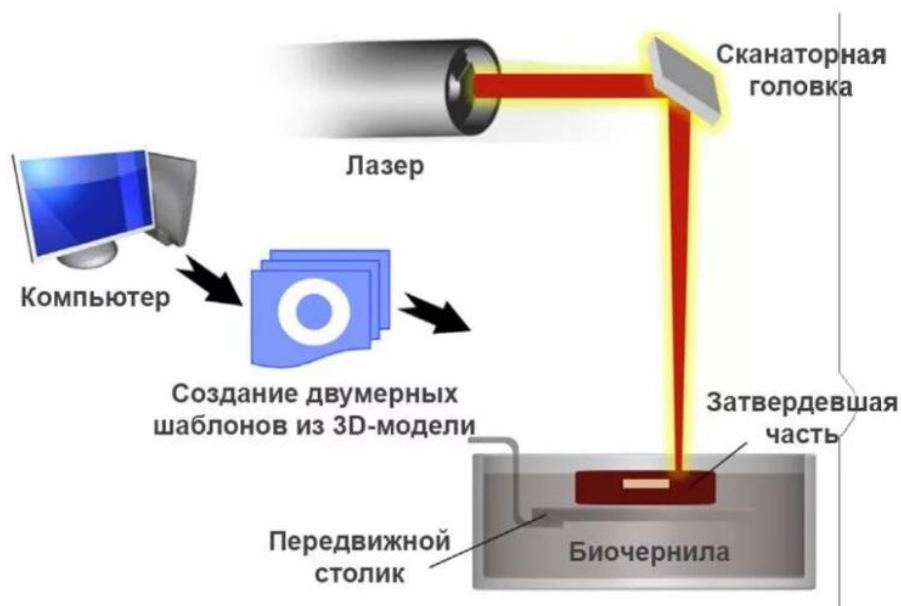


Рисунок 1.8 – Схема установки лазерной стереолитографии

Процесс изготовления пластиковых копий объекта изображенный на рисунке 1.9 и протекает следующим образом:

а) фоточувствительный полимер, затвердевающий под действием света, поддерживается в жидком состоянии (рисунок 1.9,а);

б) на толщину одного слоя ниже поверхности жидкого полимера располагается платформа, способная двигаться в вертикальном направлении;

в) ультрафиолетовый лазер сканирует слой полимера над платформой, отверждая полимер по форме соответствующего поперечного сечения. Этот процесс начинается с нижнего поперечного сечения объекта (рисунок 1.9,б).

г) платформа опускается в ванну с полимером на толщину одного слоя, давая полимеру растечься по поверхности объекта для начала нового слоя. Затем удаляются излишки полимера, оставляя слой достаточной толщины для следующего прохода (рисунок 1.9,в).

Выше представленные процессы повторяются, пока не будет наращен верхний слой объекта. Затем платформа с объектом поднимается над уровнем жидкости, что представлено на рисунке 1.9,г.

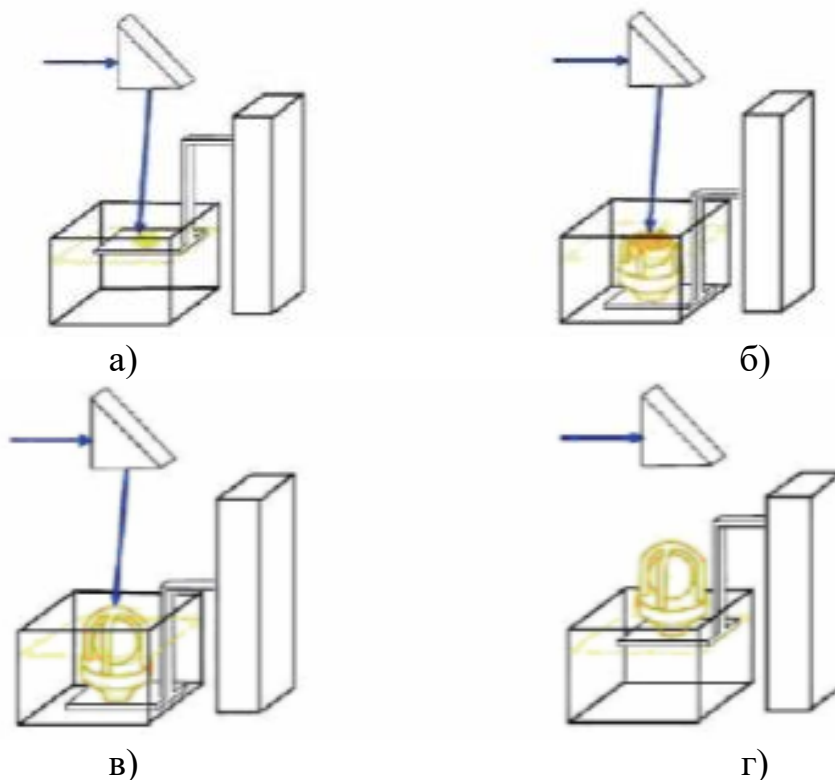


Рисунок 1.9 – Процесс лазерной стереолитографии: а) выращивание 1-го слоя; б) выращивание N -го слоя; в) выращивание последнего слоя; г) готовый объект

Вывод по первому разделу:

Таким образом были рассмотрены и проанализированы проблемы построения трехмерной модели черепа и черепного имплантата для дальнейшего определения необходимых методов реализации формирования имплантата по КТ-данным по посттравматическому дефекту черепа.

2 Разработка комплексных методов построения компьютерной модели черепного имплантата по томографическим данным

2.1 Методы построения компьютерной модели черепного имплантата по томографическим данным

Метод автоматизированного построения модели имплантата по томографическим данным сводится к решению следующих задач:

- анализ формы контура костных структур на обработанных томографических снимках;
- восстановление отсутствующего участка черепа в месте ПТДЧ с использованием трехмерной модели черепа.

2.1.1 Метод построения компьютерной модели черепного имплантата по томографическим данным

Метод построения компьютерной модели ЧИ по КТ данным основывается на нахождении резких изгибов контура костных структур. Т.е. модель будущего имплантата формируется исходя из анализа поведения формы костных структур на каждом томографическом снимке. На рисунке 2.1 представлены фрагменты костных структур в норме и с наличием ПТДЧ. Костная структура без заметного дефекта имеет достаточно гладкую форму не имеющая резких изменений (за исключением области глазных впадин и носа; имплантация данных областей в магистерской диссертации не рассматривается), чего нельзя сказать о патологической форме костных структур имеющие резкие изгибы. Данные контуры черепа были получены в результате обработки изображений фильтрациями позволяющие выделить костную структуру.

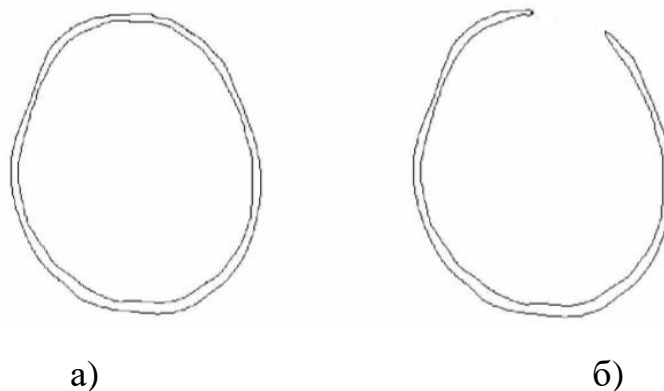


Рисунок 2.1 – Контурная визуализация костных структур: а) в норме; б) при наличии ПТДЧ

Для построения объемной модели имплантата во время обработки томографических снимков автоматически будет создаваться файл, содержащий координаты точек, соответствующих резким изгибам контура костных структур на каждом томографическом снимке. Далее соединяются между собой точки изгиба с координатами, соответствующими координатам точек на объемной модели черепа в районе дефекта.

Прежде чем приступить к построению имплантата, существует необходимость формирования усредненной модели черепа, которая будет являться вспомогательным средством для устранения ПТДЧ. Данная модель формируется по данным обследования некоторого количества пациентов. Для повышения точности построения имплантата усредненная модель черепа и череп пациента должны принадлежать к одному антропологическому типу. В связи с этим будет применен автоматизированный метод определения анатомических показателей черепа [22, 38, 41].

Для построения усреднённой модели, первоначально рассмотрим геометрические особенности черепа.

При обзоре черепа в целом его изучают с различных позиций. При рассмотрении черепа:

- сверху – вертикальная норма, виден свод, или крыша, черепа;
- снизу – базилярная норма, наружное основание черепа;

- спереди – фронтальная норма, или лицевой отдел черепа;
- сзади – окципитальная норма, затылочная часть мозгового отдела черепа;
- с боков – латеральная норма, ряд углублений (ямок), ограниченных различными костями.

В современной краниологии широко применяется определение формы в вертикальной норме [3, 26, 27]. По очертанию контура выделяют несколько типов в зависимости от относительной длины черепа и положения его наибольшей поперечной оси. Наиболее распространенные формы черепа представлены на рисунке 2.2.

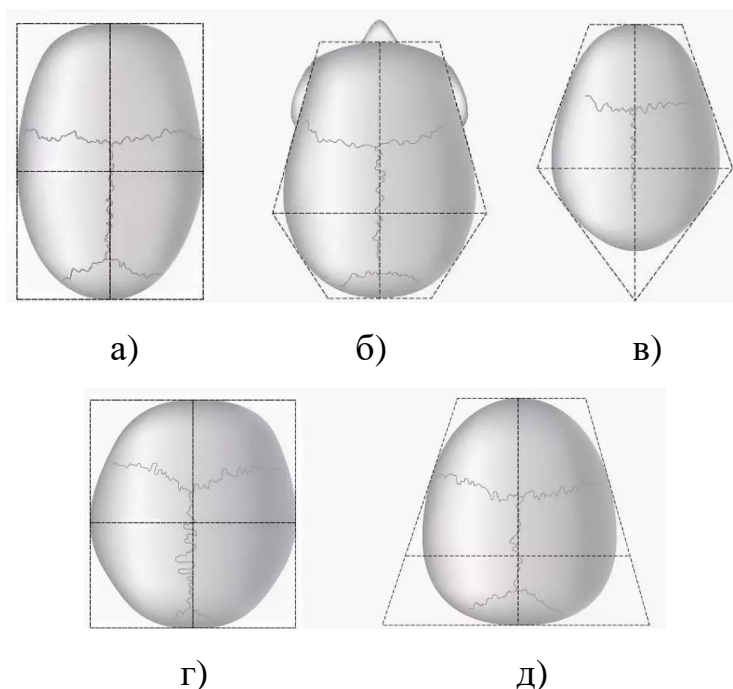


Рисунок 2.2 – Форма черепа: а) эллипсоидная; б) пентагоноидная; в) овоидная; г) сфероидная; д) сфеноидная

Среди долихоидных черепов различают:

- эллипсоидный - наибольшая ширина приходится примерно на середину (рисунок 2.2,а);
- пентагоидный - наибольшая ширина лежит в задней трети, сильно выступают лобные и теменные бугры, что придает черепу пятиугольный контур (рисунок 2.2,б);

- овоидный - наибольшая ширина приходится также на заднюю треть, но лобные и теменные бугры сглажены (рисунок 2.2,в).

На брахиоидных черепах соответственно различают типы:

- сфероидный, который соответствует эллипсоидному типу на долихоидных черепах и отличается от него относительно меньшей длиной и большей шириной (рисунок 2.2,г);

- эурипентагоноидный - широкий пентагоноидный, отличающийся от пентагоноидного также относительно большей шириной и меньшей длиной;

- сфеноидный - соответствует овоидному, но характеризуется дополнительно уплощением затылка (рисунок 2.2,д).

Наряду с этими основными типами выделяют и другие варианты, например, ромбоидный, бризоидный (вариант овоидного, характеризующийся сильным сужением в височной области).

При рассмотрении черепа сзади по вертикальному сечению в области теменных бугров различают следующие типы контура:

- клиновидный - наибольшая ширина в области теменных бугров, книзу сужается (характерен для черепа младенца);

- бомбовидный - округлый;

- прямоугольный - с более или менее вертикальным направлением боковых стенок;

- трапециевидный (шатрообразный) - расширяющийся книзу[36].

Иногда выделяют и дополнительные варианты.

В латеральной норме отмечают характер контура свода в целом и отдельных костей (лобной, теменной, затылочной) и ряд других особенностей строения.

При построении модели имплантата в магистерской диссертации используется пять наиболее распространенных типов усредненных моделей черепа: эллипсоидная, овоидная, пентагоноидная, сфероидная, сфеноидная.

Исходными данными для получения усредненной модели черепа является набор из N изображений томографических срезов (с шагом 1 мм

параллельно физиологической горизонтали – орбито-меатальной плоскости черепа при стандартной укладке пациента) черепа человека без каких-либо дефектов и резко выраженных индивидуальных особенностей и с анатомическими показателями, относящимися к одному из пяти типов.

Строятся Q моделей черепов, относящихся к одному из пяти типов и имеющих в своей основе одинаковое количество томографических срезов с одинаковым шагом. Усредненная модель черепа формируется путем вычисления усредненных координат контурных точек костных структур на основании Q сформированных ранее файлов моделей черепов.

Координаты точек усредненной модели черепа вычисляются согласно:

$$x_{ij \text{ уср.}} = \frac{\sum_{k=1}^Q x_{jik}}{Q}, y_{ij \text{ уср.}} = \frac{\sum_{k=1}^Q y_{jik}}{Q}, z_{ij \text{ уср.}} = \frac{\sum_{k=1}^Q z_{jik}}{Q}, \quad (2.1)$$

где $i = 1, 2, 3, \dots, q$ - количество контурных точек костных структур на одном снимке; $j = 1, 2, 3, \dots, b$ - количество снимков; $k = 1, 2, 3, \dots, Q$ - количество моделей черепов, на основании которых строится усредненная модель [38, 41].

Координаты точек усредненной модели черепа сохраняются в файле. Пример усредненной модели одного среза, построенного как среднее двух срезов (для наглядности взяты снимки, относящиеся к разным типам черепов) представлен на 2.3.

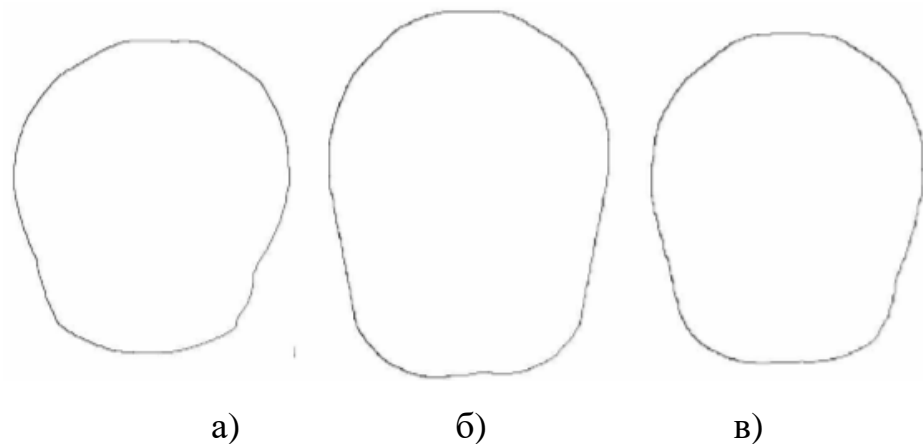


Рисунок 2.3 – Модель среза: а) первого черепа; б) второго черепа; в) усредненная

По проекциям каждой усредненной модели черепа автоматически определяются основные диаметры: продольный, поперечный и высотный. Основные параметры усредненных моделей черепа сохраняются в файле.

При построении 3D-модели черепа пациента автоматически строятся шесть его срединных проекций: по две проекции на каждую плоскость. На рисунке 2.4. приведены четыре из них.

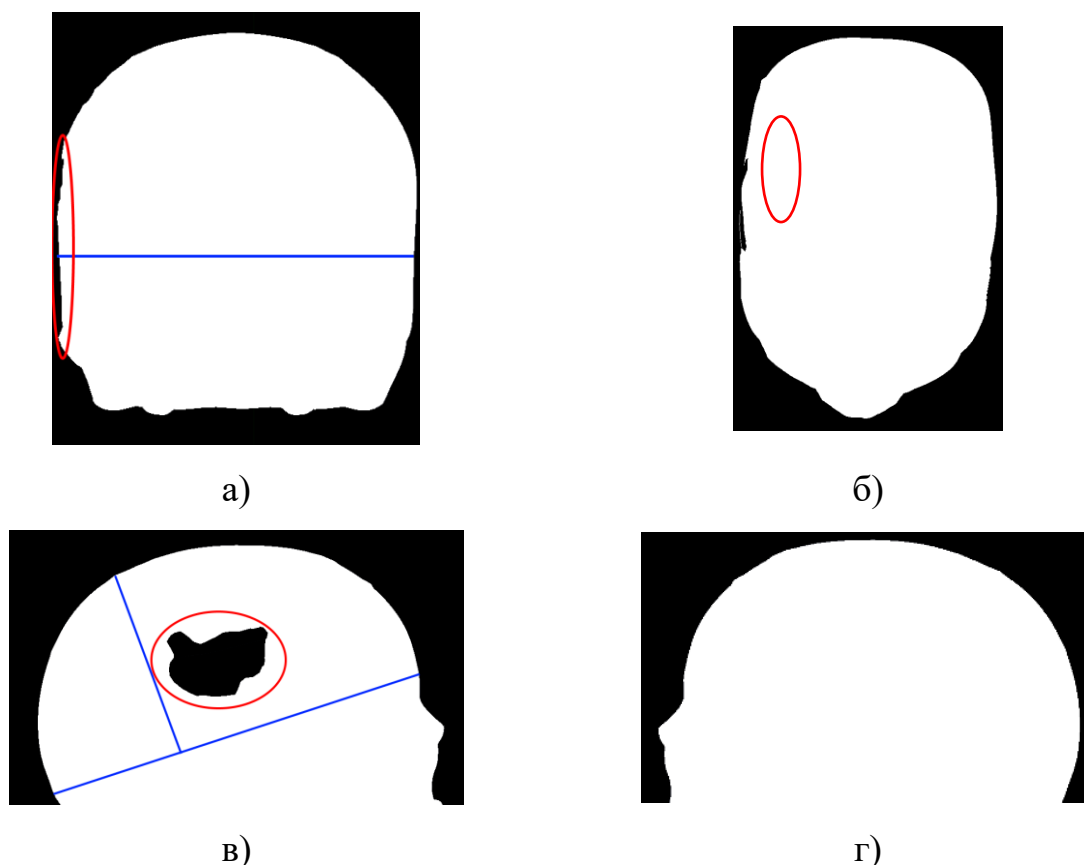


Рисунок 2.4 - Срединные проекции фрагмента черепа где виден ПТДЧ: а) XY проекция (вид сверху); б) XZ проекция (вид спереди); в) YZ проекция (вид слева); г) YZ проекция (вид справа)

Из проекций однозначно определяется, в какой части черепа расположен ПТДЧ.

Четкие границы черепа на проекциях черепа позволяют найти крайние точки для расчета поперечного (XZ-проекция) и продольного (YZ-проекция) диаметров черепа путем сканирования изображений вдоль оси абсцисс.

Наиболее удаленная точка свода черепа от продольного диаметра для расчета высотного диаметра находится путем сканирования проекции YZ черепа вдоль линии, перпендикулярной прямой, соответствующей продольному диаметру черепа (рисунок 2.4).

Принадлежность черепа пациента к тому или иному типу определяется с помощью метода распознавания, основанного на сопоставлении.

В методах распознавания, основанных на сопоставлении, каждый класс представляется вектором признаков образа, являющегося прототипом этого класса. Образ имеет форму [4]:

$$x = \begin{bmatrix} x_1 \\ x_2 \\ \vdots \\ x_n \end{bmatrix}, \quad (2.2)$$

где каждая из компонент x_i представляет i -ый дескриптор (признак), n - общее число дескрипторов, связанных с данным образом.

Незнакомый образ приписывается к тому классу, прототип которого оказывается ближайшим в смысле заранее заданной метрики [40].

2.1.2 Методы предварительной обработки компьютерно - томографических снимков

Предварительная обработка снимков является неотъемлемой частью получения контура черепа, и соответственно для будущего построения его трехмерной модели.

Комплексная обработка включает в себя следующие процессы [24]:

- предварительная обработка изображения с помощью не рекурсивного медианного фильтра с маской, размером 5×5 ;

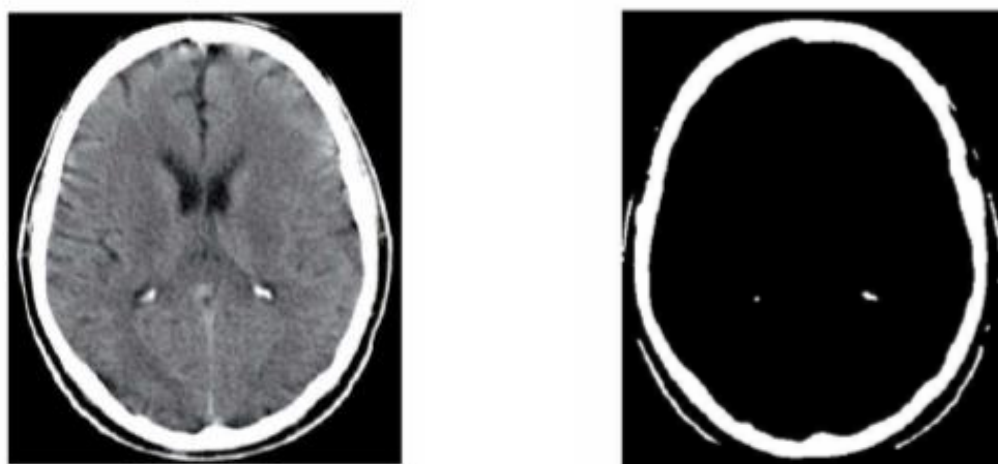
- формирование сегментированного изображения с помощью порогового фильтра. Глобальный порог бинаризации определяется путем построения и анализа гистограммы изображения;

- постобработка сегментированного изображения, основанная на применении морфологических операций размыкания и замыкания [16];

- формирование файла, содержащего координаты контурных точек костных фрагментов на всех КТ-снимках.

Исходное изображение томографического снимка с применением комплексной обработки, представлено на рисунке 2.5.

После получения сегментированного изображения, выполняется постобработка для очистки лишних участков в изображении. На рисунке 2.6, представлен конечный результат обработки изображения [32].



а)

б)

Рисунок 2.5 – Обработка изображения: а) исходное изображение; б) сегментированное изображение.

На выше представленных рисунках показан пример одного КТ-снимка и основные этапы обработки КТ-данных для подготовки данных для получения усредненной модели черепа.




Рисунок 2.6 – Обработка изображения: а) результат применения постобработки; б) контурная визуализация костных фрагментов черепа

С более подробным описанием алгоритмов данных методов можно ознакомиться в выпускной квалификационной работе бакалавра, посвященной теме «Разработка подсистемы анализа трехмерных многотельных объектов построенных по результатам векторной обработки изображений» [24].

2.2 Методы построения компьютерной модели черепного имплантата по расположению посттравматического дефекта черепа

2.2.1 Метод построения компьютерной модели черепного имплантата при фронтальном или заднем расположении посттравматического дефекта черепа

При фронтальном или заднем расположении ПТДЧ, когда невозможно воспользоваться симметрией черепа, в данном случае необходима усредненная модель черепа того же антропологического типа, что и череп пациента. Усредненная модель черепа масштабируется к модели черепа пациента. Путем сопоставления координат точек резкого изгиба с координатами всех точек, принадлежащих соответствующей усредненной модели черепа, получается

область на здоровом черепе, по геометрическим характеристикам соответствующая ПТДЧ. Наглядный пример приведен на рисунке 2.7 [22, 38].

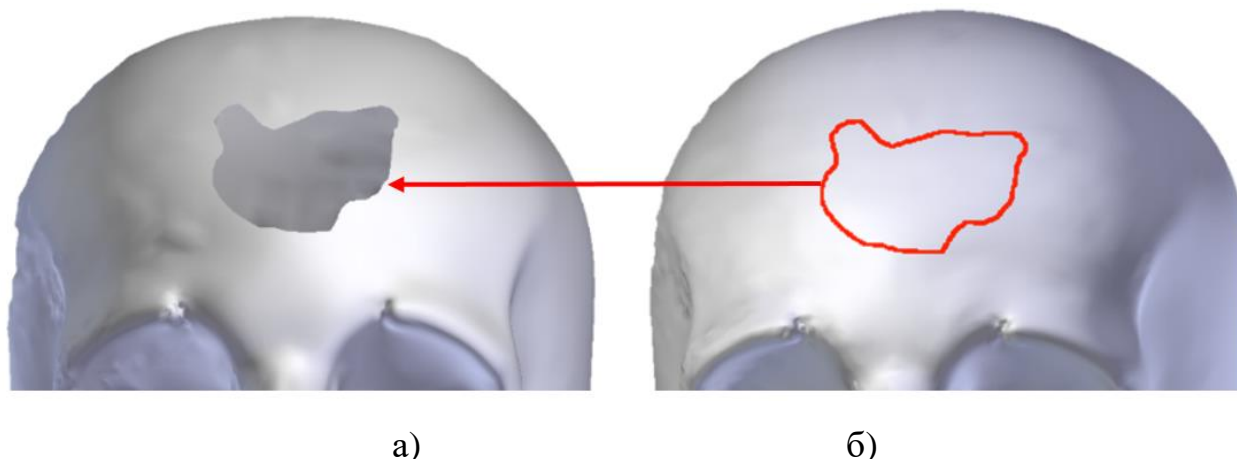


Рисунок 2.7 – Способ получения модели имплантата при фронтальном расположении ПТДЧ: а) наложение модели черепа с ПТДЧ (а) на усредненную модель черепа(б);

Процесс нахождения искомых точек на черепе можно представить, как наложение модели черепа пациента на усредненную модель. Таким образом, полученная модель фрагмента черепа соответствует компьютерной модели черепного имплантата. Объемная модель имплантата строится подобно объемной модели черепа методом триангуляции набора точек, составляющих заполненную область дефекта [24].

В магистерской диссертации рассмотрен метод автоматизированного определения геометрических характеристик имплантата по его компьютерной модели. К таким характеристикам относятся площадь поверхности, высота, максимальная ширина и радиус кривизны имплантата.

Максимальные высота H и ширина W имплантата определяются сторонами прямоугольника $K_1K_2K_3K_4$, в который вписывается имплантат, обрисованная схема представлена на рисунке 2.8.

Площадь имплантата определяется на основании подсчета количества элементов изображения, принадлежащих его поверхности, и перерасчета данного значения в общепринятые единицы площади [18, 39].

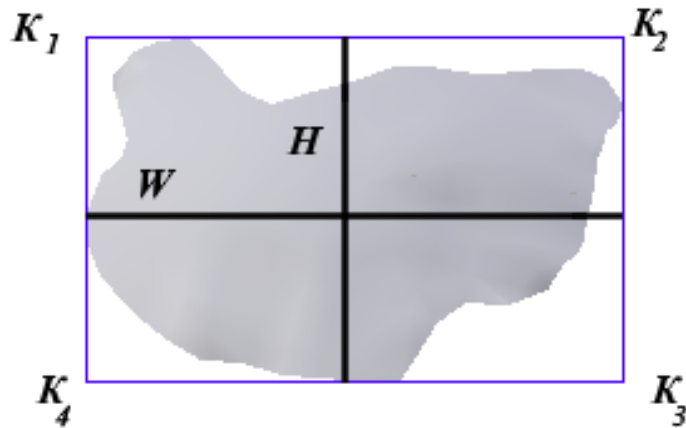


Рисунок 2.8 – Способ определения высоты и ширины имплантата

Радиус кривизны R имплантата определяется радиусом окружности, которая аппроксимирует контур имплантата. Способ определения геометрической характеристики, а точнее, радиуса кривизны представлен на рисунке 2.9.

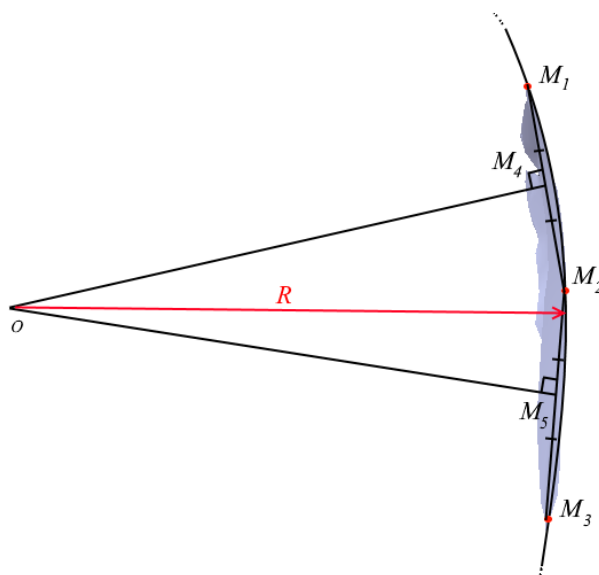


Рисунок 2.9 – Способ определения радиуса кривизны имплантата

Исходя из рисунка 2.9, точки $M_1(x_1, y_1)$, $M_2(x_2, y_2)$ и $M_3(x_3, y_3)$ принадлежат выделенному контуру, причем точки $M_1(x_1, y_1)$ и $M_3(x_3, y_3)$ являются крайними, а точка $M_2(x_2, y_2)$ выбирается произвольно. Центры

отрезков M_1M_2 и M_2M_3 находятся как $M_4(x_4, y_4)$ и $M_5(x_5, y_5)$ соответственно, причем

$$x_4 = \frac{(x_1 + x_2)}{2}; y_4 = \frac{(y_1 + y_2)}{2}; x_5 = \frac{(x_2 + x_3)}{2}; y_5 = \frac{(y_2 + y_3)}{2}. \quad (2.3)$$

Точечные нормальные формы уравнений прямых, проходящих через точки $M_4(x_4, y_4)$ и $M_5(x_5, y_5)$, перпендикулярно M_1M_2 и M_2M_3 соответственно, находятся как:

$$\begin{aligned} l_1(x, y) &= (x_2 - x_1, y_2 - y_1)((x, y) - (x_4, y_4)) \\ &= (x_2 - x_1)x + (y_2 - y_1)y - (x_2 - x_1)x_4 - (y_2 - y_1)y_4. \end{aligned} \quad (2.4)$$

и

$$\begin{aligned} l_2(x, y) &= (x_3 - x_2, y_3 - y_2)((x, y) - (x_5, y_5)) \\ &= (x_3 - x_2)x + (y_3 - y_2)y - (x_3 - x_2)x_5 - (y_3 - y_2)y_5. \end{aligned} \quad (2.5)$$

Введя коэффициенты:

$$\begin{aligned} A_1 &= (x_2 - x_1); B_1 = (y_2 - y_1); C_1 = -(x_2 - x_1)x_4 - (y_2 - y_1)y_4; \\ A_2 &= (x_3 - x_2); B_2 = (y_3 - y_2); C_2 = -(x_3 - x_2)x_5 - (y_3 - y_2)y_5. \end{aligned} \quad (2.6)$$

уравнения (2.5) и (2.6) будут иметь вид:

$$\begin{aligned} l_1(x, y) &= A_1x + B_1y + C_1 = 0; \\ l_2(x, y) &= A_2x + B_2y + C_2 = 0. \end{aligned} \quad (2.7)$$

Центром окружности, частью которой является исследуемая дуга, будет являться точка $O(x_0, y_0)$, для нахождения координат которой решается система уравнений:

$$\begin{cases} A_1x + B_1y + C_1 = 0; \\ A_2x + B_2y + C_2 = 0. \end{cases} \quad (2.8)$$

Координаты точки центра окружности будут соответственно равны:

$$x_0 = \frac{B_1C_2 - B_2C_1}{A_1B_2 + A_2B_1}; y_0 = \frac{C_1A_2 - C_2A_1}{A_1B_2 + A_2B_1}; \quad (2.9)$$

Величина радиуса R окружности будет определяться как расстояние между центром и любой точкой, лежащей на окружности:

$$\sqrt{(x_0 - x_1)^2 + (y_0 - y_1)^2} \quad (2.10)$$

Центральный угол, соответствующий дуге M₁M₃, будет определяться из соотношения:

$$\operatorname{tg} \varphi = \frac{A_1B_2 - A_2B_1}{A_1A_2 + B_2B_1}. \quad (2.11)$$

Соответственно, длина дуги M₁M₃ будет вычисляться согласно выражению:

$$l(M_1M_3) = \varphi R. \quad (2.12)$$

Аналогичным образом находятся площадь, высота и ширина дефекта по компьютерной модели черепа пациента. По измеренным геометрическим параметрам области дефекта черепа хирургом выполняется процедура определения оптимального оперативного доступа [18].

2.2.2 Метод построения компьютерной модели черепного имплантата при латеральном расположении посттравматического дефекта черепа

Как отмечалось ранее, при построении модели черепа строятся шесть его проекций, по которым однозначно определяется, в какой части черепа расположен ПТДЧ. В интерактивном режиме выделяется область

расположения ПТДЧ на одной из проекций так, чтобы в эту область попали все граничные точки дефекта с прилегающей кромкой кости как представлено на рисунке 2.10. Из файла автоматически выбираются точки изгиба с координатами, соответствующими координатам точек, попавшим в выделенную область.




Рисунок 2.10 – Срединная XZ проекция фрагмента черепа с выделенной областью дефекта

Контурная визуализация модели имплантата представлена на рисунке 2.11. Для получения модели имплантата, форма которого соответствует форме ПТДЧ и учитывает анатомические особенности черепа пациента, необходимо заполнить область пространства между найденными точками изгиба. В магистерской диссертации было рассмотрено два метода заполнения данной области в зависимости от расположения ПТДЧ.

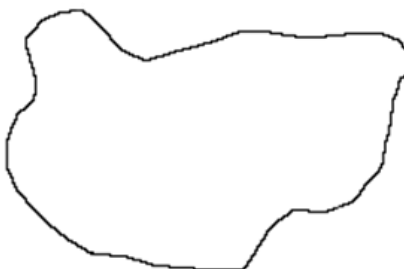

Рисунок 2.11 – Модель имплантата, контурная визуализация

В случае латерального расположения дефекта область заполняется точками, расположенными симметрично области дефекта, как представлено на рисунке 2.12.

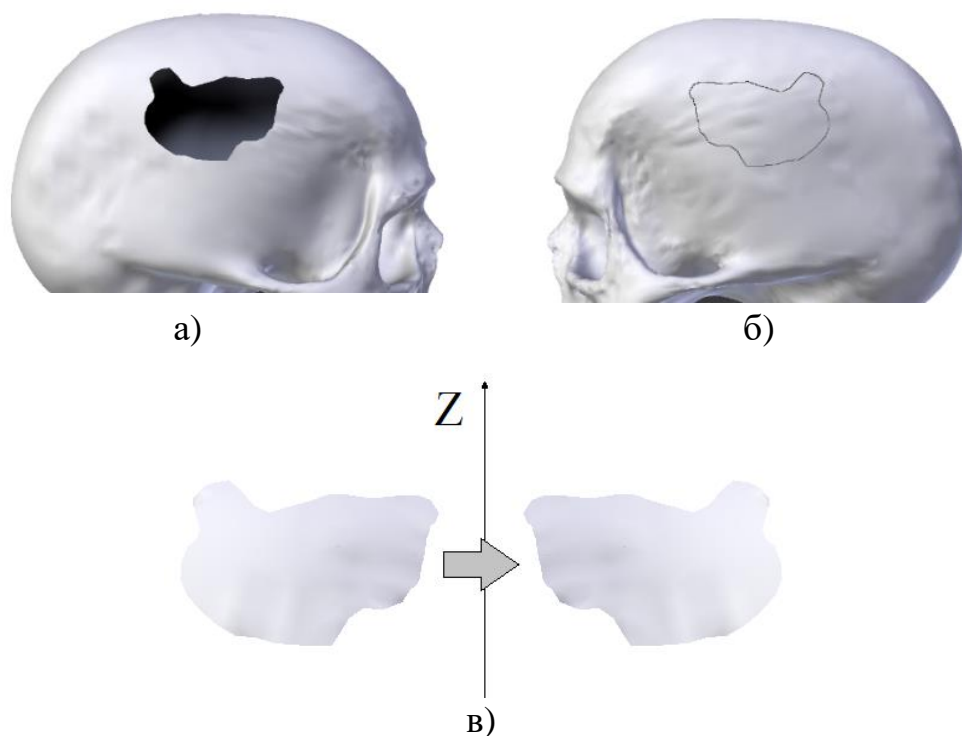


Рисунок 2.12 – Способ получения модели имплантата при латеральном расположении ПТДЧ: а) модель черепа с ПТДЧ; б) модель черепа с выделенной областью, симметричной области дефекта; в) зеркальное отражение здорового участка кости

При латеральном расположении дефекта черепа необходимо преобразование зеркального отражения здорового участка кости в область ПТДЧ, путем нахождения всех точек, координаты y и z которых совпадают с координатами точек резкого изгиба и точек, расположенных между ними в области дефекта, и преобразования координат x найденных точек.

Вывод по второму разделу:

Таким образом, был сформирован комплексный метод построения компьютерной модели черепного имплантата по КТ-данным в зависимости от расположения ПТДЧ, на основе предварительной обработки изображений.

3 Программная реализация методов построения компьютерной модели черепного имплантата по томографическим данным

3.1 Построение функциональных моделей

Для описания методов построения компьютерной модели имплантата для ПТДЧ по КТ данным, был спроектирован бизнес-процесс будущей системы. Для этого использовался продукт ErWin Process Modeler с применением нотации IDEF0 и частично IDEF3, позволяющей поэтапно описать функциональность предметной области, а также визуализировать несколько вариантов решения поставленной задачи. Главный функциональный блок представленный на рисунке 3.1, имеет входные данные, в виде томографических снимков головы с посттравматическим дефектом черепа (ПТДЧ) и без [22, 23, 24]. Конечным результатом системы является 3D-модель имплантата.

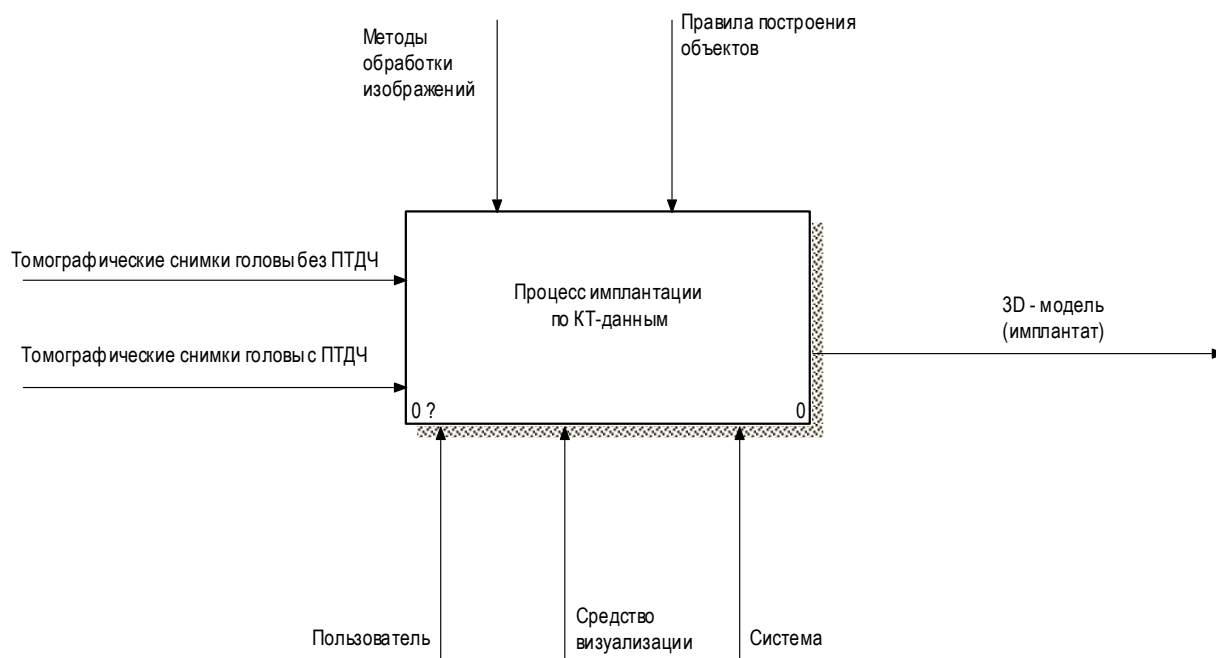


Рисунок 3.1 – Функциональный блок «Процесс имплантации по КТ- данным»

Декомпозиция главного функционального блока «Процесс имплантации по КТ- данным» представлена на рисунке 3.2.

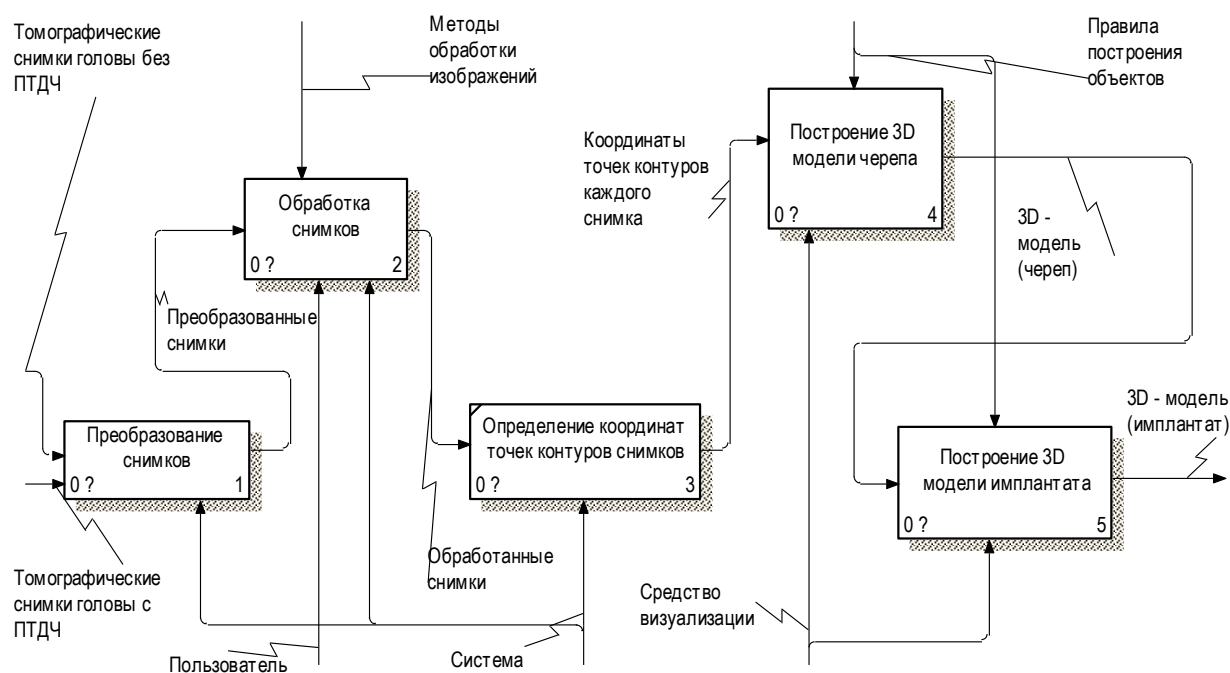


Рисунок 3.2 – Декомпозиция главного функционального блока

Как видно, в диаграмме имеется 5 этапов, выполняющихся последовательно. Изначально система должна преобразовать полученные снимки с томографа. Детализация данного процесса приведена на рисунке 3.3. Далее будет происходить вторичная обработка снимков (фильтрация) для получения контуров черепа с посттравматическим дефектом. После чего – определение координат точек контуров томографических снимков. Механизмами для вышеперечисленных процессов будут выступать система и сам пользователь. Следующие этапы должны выполняться непосредственно в среде визуализации 3D моделей, такие как «Построение 3D-моделей черепа» и «Построение 3D-модели имплантата», у данных процессов, в свою очередь, механизмом является среда визуализации и ее функционал. Правила, которыми руководствуются каждый из процессов можно увидеть в верхней части диаграммы [22, 23].

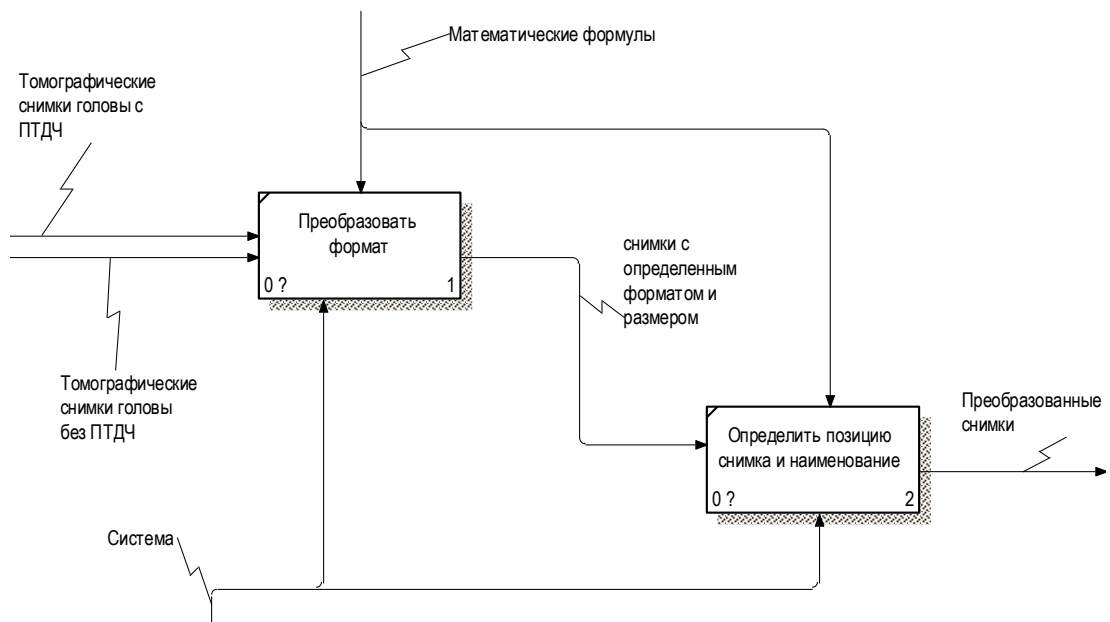


Рисунок 3.3 –Декомпозиция «Преобразование снимков»

Данный процесс проходит в два этапа, преобразование формата, определение позиции снимка и присваивание необходимого наименования со своим порядковым номером. Следующей, неотъемлемой частью системы является обработка снимков, что позволяет получить контуры каждого снимка искомой области. Декомпозиция этого функционального блока представлена на рисунке 3.4 [22, 23].

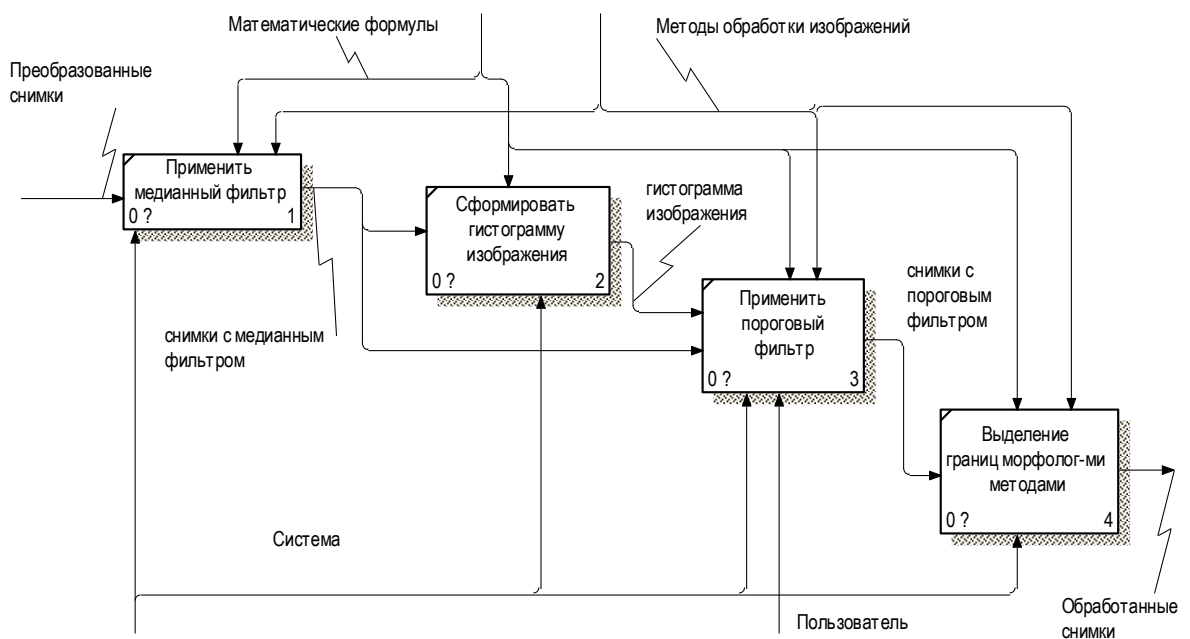


Рисунок 3.4 - Декомпозиция «Обработка снимков»

Все процессы, описанные в вышеуказанной диаграмме, выполняет система, но на третьем этапе, при применении пороговой фильтрации, пользователю необходимо выбрать оптимальный порог яркости изображения, чтобы система в дальнейшем сформировала четкие контуры черепа. Таким образом пользователь является механизмом для данного этапа. Далее будет происходить определение точек координат каждого контура и запись их в структурированный файл для построения трехмерного объекта. На рисунке 3.5 приведен фрагмент следующей декомпозиции, процесс: «Построение 3D модели черепа».

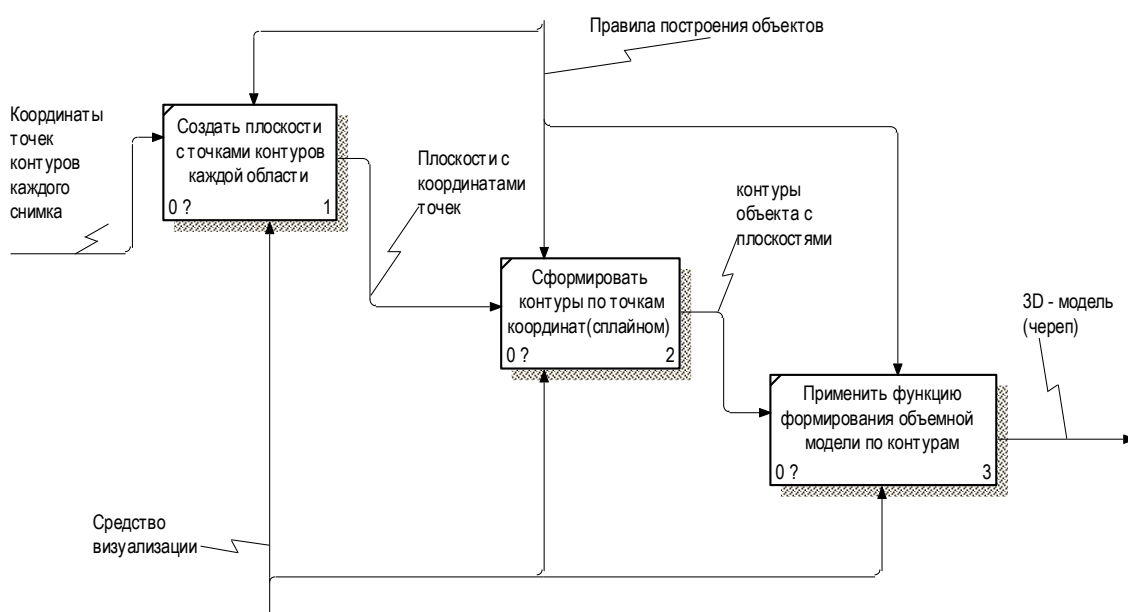


Рисунок 3.5 – Декомпозиция «Построение 3D модели черепа»

Текущий этап будет выполняться непосредственно в среде визуализации 3D-моделей. Процессы, выполняемые на данном шаге, руководствуются правилами построения трехмерных объектов в выбранной системе автоматизированного проектирования. Выходными данными являются 3D-модели черепа как с посттравматическим дефектом, так и без.

Заключительный процесс построения 3D-модели имплантата описывается методологией IDEF3, позволяющая представить ситуацию, когда функции выполняются в определенной последовательности, либо имеют некоторые условия для получения конечного результата. Так же есть

возможность описать случай, в котором окончание одного действия может служить сигналом к началу нескольких работ, или же одна работа для своего запуска может ожидать окончания нескольких других действий, для этого в данной аннотации применяются «перекрестки». На рисунке 3.6 представлена декомпозиция процесса «Построение 3D модели имплантата» с рассматриваемой методологией [22, 23].

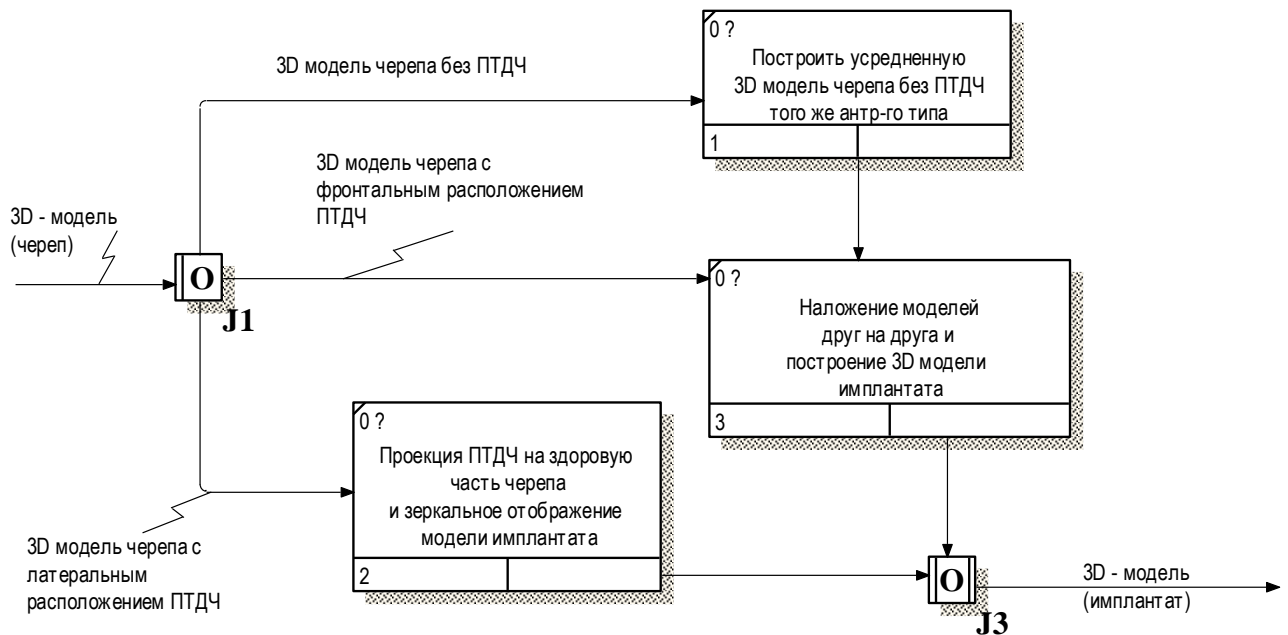


Рисунок 3.6 - Декомпозиция «Построение 3D модели имплантата»

На данном этапе первоначально происходит проверка, в какой области находится ПТДЧ, если с фронтальной стороны, то происходит совершение работы «Наложение моделей друг на друга и построение 3D-модели имплантата», и построение усредненной 3D-модели черепа без ПТДЧ, для непосредственно наложения данных моделей друг на друга. В конечном итоге на выходе данного процесса будет 3D-модель имплантата. В случае если дефект черепа расположен в латеральной проекции, то реализуется процесс «Проекция ПТДЧ на здоровую часть черепа и зеркальное отображение модели имплантата».

3.2 Разработка алгоритма считывания компьютерно-томографических данных

Построение компьютерной модели черепа основывается на полученных результатах обработки изображений, с помощью методов, рассмотренных в предыдущем разделе. Процесс обработки изображений для получения необходимого контура каждого послойного снимка черепа детально описывался в выпускной квалификационной работе «Разработка подсистемы анализа трехмерных многотельных объектов, построенных по результатам векторной обработки изображений» [24]. Под этим результатом подразумеваются координаты точек контуров черепа каждого томографического снимка, которые сохраняются в формате структурированного файла «.xml». Xml является расширяемым языком разметки, позволяющий создать собственную структуру хранения данных. Структура файла выглядит следующим образом, представленным в краткой форме на рисунке 3.7.

```
<?xml version="1.0"?>
- <file>
  - <Plane number="1">
    <x>805</x>
    <y>745</y>
    <z>1</z>
    <x>806</x>
    <y>806</y>
    <z>1</z>
  </Plane>
  - <Plane number="2">
    <x>805</x>
    <y>745</y>
    <z>6</z>
    <x>806</x>
    <y>744</y>
    <z>6</z>
  </Plane>
</file>
```

Рисунок 3.7 – Краткая структура XML – файла

Описание на языке XML представляет собой операторы, написанные с соблюдением определенного синтаксиса. При создании XML-документа, вместо использования ограниченного набора определенных элементов, предоставляется возможность создавать собственные элементы и присваивать им любые имена по выбору – именно поэтому язык XML является расширяемым [24]. Одними из главных положительных свойств данного языка являются:

- обмен данными в системах, основанных на разных платформах;
- описание сложной структуры данных;
- расширяемость, позволяющая добавлять новые теги, без осуществления конфликтных ситуаций с программой, но появится необходимость дополнить ее функциями, для чтения новых тегов;
- сочетание с объектно-ориентированным подходом программирования;
- поддержка производителями, т.е. библиотеки для работы с XML созданы для всех ведущих языков программирования, в том числе для языка C.

Структура файла состоит из начального элемента XML-декларации, определяющей версию формата. Далее файл содержит корневой элемент документа «file» имеющий вложенные дочерние теги. Элемент «Plane» означает плоскость, который в свою очередь имеет атрибут «number», обозначающий номер из последовательности слоев томографических снимков. Следующие элементы содержат значения координат точек в пространстве, которые описывают будущий контур черепа определенного снимка. Элемент «z», означает интервал между снимками, задаваемый при формировании структурированного файла, на этапе получения контуров каждого изображения черепа. В приложении А на рисунке А.1 представлен более подробный алгоритм импорта КТ-данных с дополнительной проверкой файла на наличие недостающих значений или ошибок.

В алгоритме, первоначально реализуется цикл считывания и проверки данных из дочерних элементов тега «Plane» (плоскости с контуром костной структуры). Далее происходит получение количества строк в плоскости, если

это количество делится на число 3 с остатком, то выводится ошибка о недостатке координат в рассматриваемом элементе «Plane», что говорит о неточности получения контура костной структуры обработанного томографического снимка. После успешной проверки реализуется цикл для считывания данных из элементов координат, которые далее проверяются на наличие лишних символов, если таковые имеются, выводится сообщение об ошибке, иначе счетчик цикла проходит по следующим координатам пока не закончатся значения.

3.3 Разработка алгоритма построения черепа с посттравматическим дефектом черепа по томографическим данным

Как описывалось ранее, основой создания трехмерной модели черепа, является обработка томографических снимков, в результате которой формируется отдельный файл с координатами точек контуров костных структур черепа по всем загруженным изображениям.

Алгоритм программы, реализующий метод построения трехмерной модели черепа пациента по данным томографических исследований, представлен на рисунке А.2.

В интерактивном режиме на форме «Обработка изображений» представленной на рисунке 3.10, пользователю предлагается загрузить папку со всеми томографическими изображениями черепа пациента, нажав на кнопку «Загрузить изображения». В левой части отобразится первый исходный снимок из загруженных, в правой части обработанное изображение с контуром выделенной области пользователем.

Для корректной работы системы, используются основные параметры исходных данных, оказывающие огромное влияние на качество построения моделей черепа и имплантата.

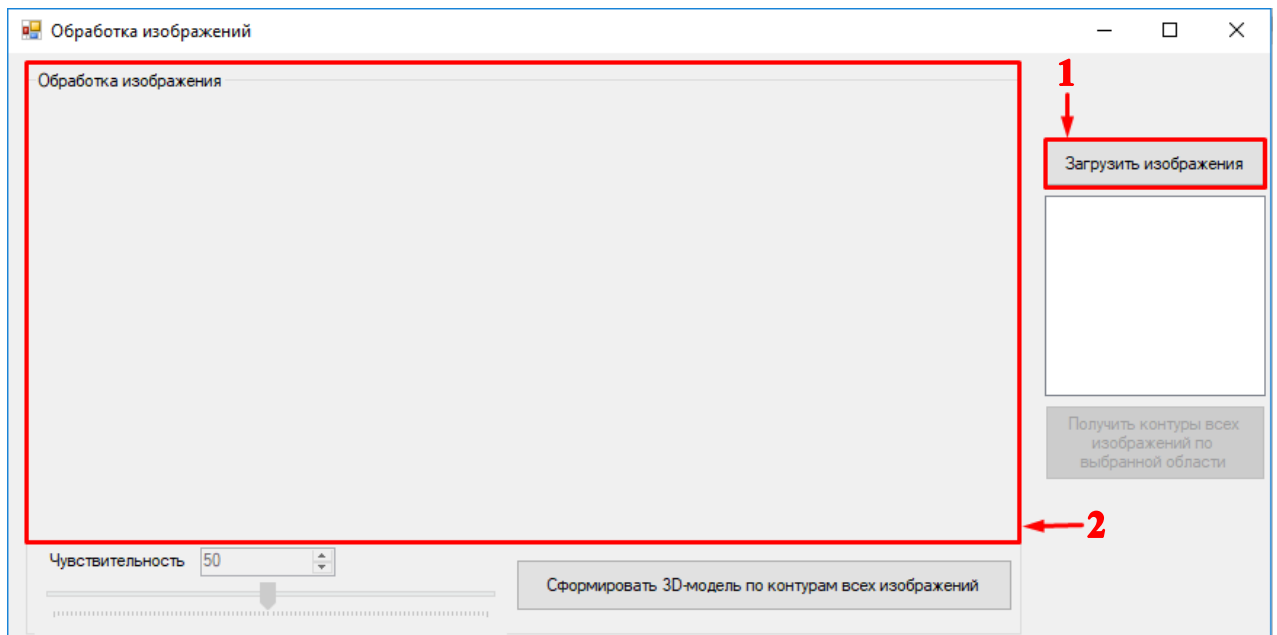


Рисунок 3.10 – Главное окно системы «Обработка изображений»: 1 – кнопка загрузки всех изображений; 2 – область отображения, исходного и обработанного изображений

К таким параметрам относятся:

- размер КТ-снимков 512x512 пикселей;
- оптимальное число КТ-данных от 150 до 200 снимков, максимальное число – 300. Это обусловлено настройками разрабатываемой системы;
- расположение дефекта, замещаемого имплантатом, должно быть односторонним;
- размер дефекта, который может быть замещен имплантатом, не должен превышать 150 см².

Если соблюдены все вышеописанные условия и изображения успешно загружены в систему, пользователю необходимо левой кнопкой мыши выделить границы костной структуры черепа на снимке, расположенном в левой части окна рабочей формы, как представлено на рисунке 3.11. После выделения, система начнет обрабатывать снимок с помощью нескольких методов фильтрации, а именно:

- медианный фильтр, позволяющий удалить шум типа «соль/перец», к которому в контексте поставленной задачи выделения костных структур можно отнести изображение мозгового вещества на томограмме;

- пороговый фильтр (бинаризация) - преобразование заключается в превращении полутонового изображения в двухградационное. Главным параметром такого преобразования является порог бинаризации – значение, которое будет критерием проверки интенсивности точки изображения;

- морфологические фильтры, устраняющие локальные помехи на изображении.

По умолчанию порог чувствительности выделения контура равен 50, в случае заметных неточностей полученных границ костной структуры следует изменить значение чувствительности и заново выбрать необходимую область.

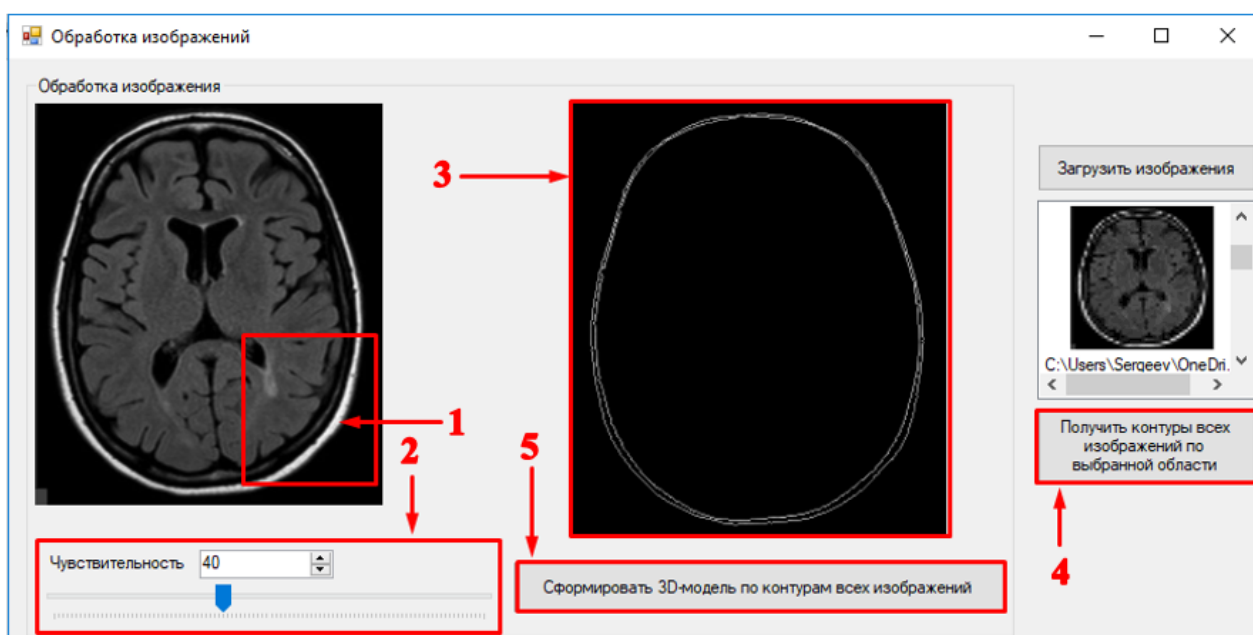


Рисунок 3.11 – Обработка изображения и формирование отдельного файла с координатами контуров каждого изображения

На рисунке 3.11 выделены элементы с условными номерами, обозначающие поэтапные действия пользователя и системы: 1 – выделение пользователем необходимой границы костной структуры черепа на исходном изображении; 2 – выбор пользователем порога чувствительности; 3 –

обработанное изображение; 4 – формирование системой отдельного файла с контурами выделенной границы каждого томографического снимка; 5 – кнопка визуализации 3D-модели черепа по связанным компонентам, считанным из файла, фрагмент кода преобразования изображений и сохранения данных в файл, представлен в приложении Б.

Система отобразит полученное изображение в правой части главного окна. Далее пользователю следует нажать кнопку «Получить контуры всех изображений по выбранной области». Следом программа в автоматизированном режиме открывает и обрабатывает то количество снимков, которое было загружено в систему на начальном этапе пользователем. В конечном итоге, система выдаст оповещение пользователю об успешном формировании файла, представленное на рисунке 3.12.

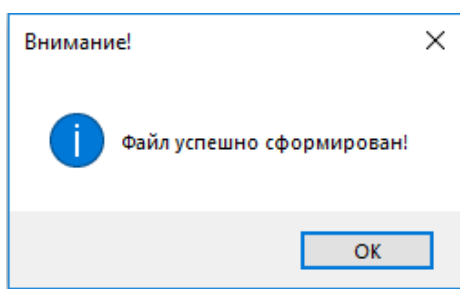


Рисунок 3.12 – Оповещение об успешном формировании структурированного xml-файла с связанными элементами

После того как система сформирует файл со связанными элементами контуров костных структур, пользователю необходимо нажать кнопку «Сформировать 3D-модель по контурам всех изображений». Система вызовет диалоговое окно, в котором следует выбрать полученный файл. Путь сохраненного файла будет по умолчанию выставлен в окне выбора и файл обозначен наименованием «XmlFile».

На следующем рисунке 3.13 представлена форма визуализации 3D объектов.

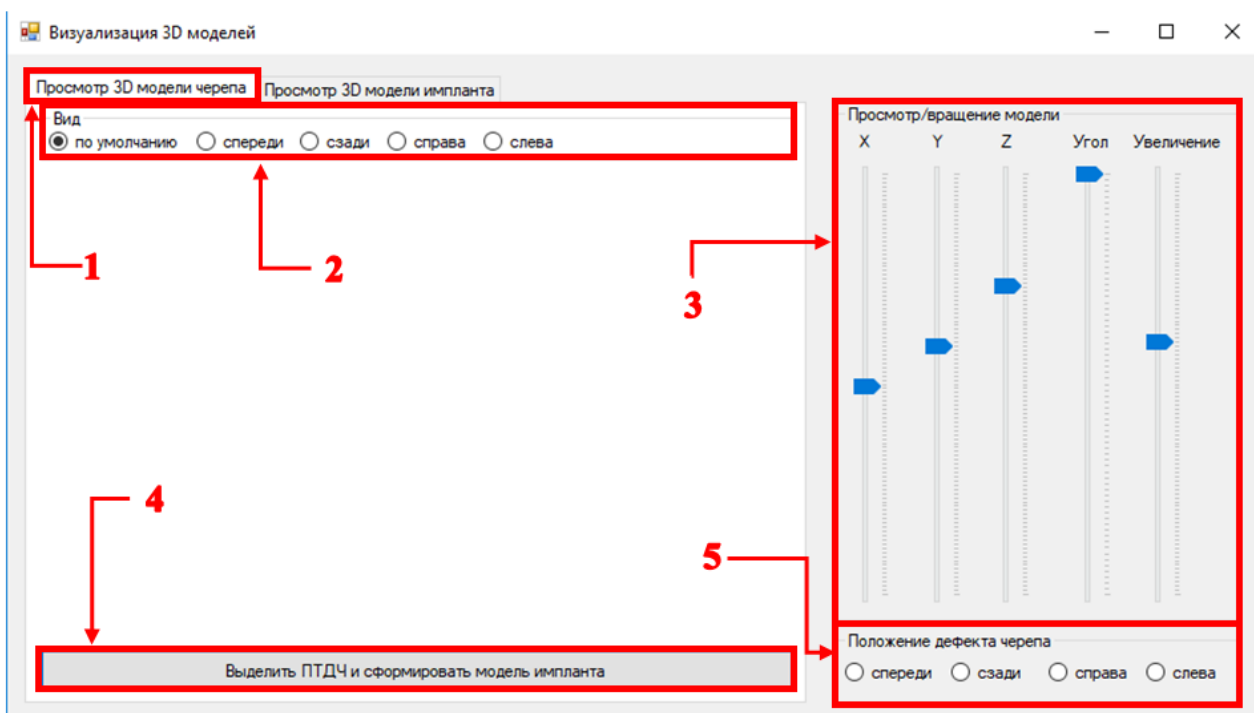


Рисунок 3.13 – Окно визуализации и просмотра 3D-моделей

На рисунке 3.13 изображена форма с обозначениями элементов взаимодействующих в процессе визуализации и просмотра трехмерного объекта: 1 - вкладка визуализации 3D-модели; 2 - вид камеры для просмотра объекта с разных сторон (спереди, сзади, справа, слева) и определения расположения ПТДЧ [1].; 3 - функции взаимодействия камеры с объектом (вращение по осям, масштабирование, угол обзора); 4 - кнопка формирования 3D-модели имплантата по выделенной области ПТДЧ трехмерного объекта черепа; 5 - выбор стороны расположения ПТДЧ.

Для визуализации трехмерной графики была использована архитектура OpenGL, являющаяся на данный момент одним из самых популярных программных интерфейсов (API) для разработки приложений в области двумерной и трехмерной графики. В магистерской диссертации использовались библиотеки, в частности библиотека GLAUX, которая уступает по популярности написанной несколько позже библиотеке GLUT, хотя они предоставляют примерно одинаковые возможности. Библиотеки семейства GLUT, предоставляют широкий набор средств взаимодействия с

пользователем. В их состав входит реализация более сложных функций, таких как набор популярных геометрических примитивов (куб, шар, цилиндр, диск), функции построения сплайнов, реализация дополнительных операций над матрицами и т.п [33]. Все они реализованы через базовые функции OpenGL. Фрагмент кода, описывающего построение трехмерных моделей представлен в приложении Б.

Таким образом с помощью данных библиотек было реализовано построение трехмерного объекта по КТ-данным, посредством соединения связанных точек на каждой плоскости, интервал которых определяется значением Z , указанным в системе автоматически при формировании структурированного файла с координатами точек [1, 2].

На рисунке 3.14 представлен фрагмент окна программы где отображается процесс формирования 3D-модели черепа с ПТДЧ.

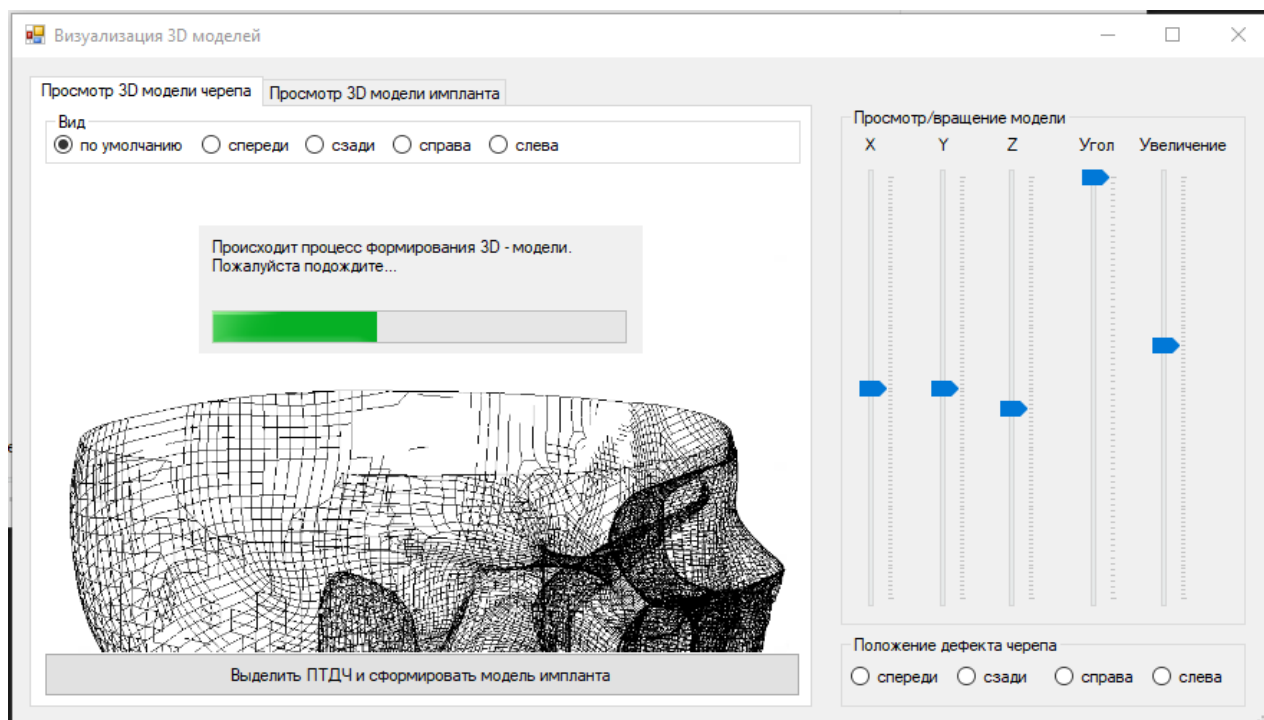


Рисунок 3.14 – Процесс формирования 3D-модели черепа с ПТДЧ

Как видно на изображении, представленном выше, отобразилось диалоговое окно с соответствующим сообщением «Происходит процесс

формирования 3D-модели. Пожалуйста подождите...». В окне визуализации, в свою очередь, формируется полигональный объект с связанными элементами.

Далее система применяет к готовому полигональному объекту текстуру серого цвета и тени трехмерному пространству для четкой визуализации объекта. Таким образом, на рисунке 3.15 представлен фрагмент окна формы «Визуализация 3D-моделей» с конечным результатом построения 3D-модели черепа с ПТДЧ [11].

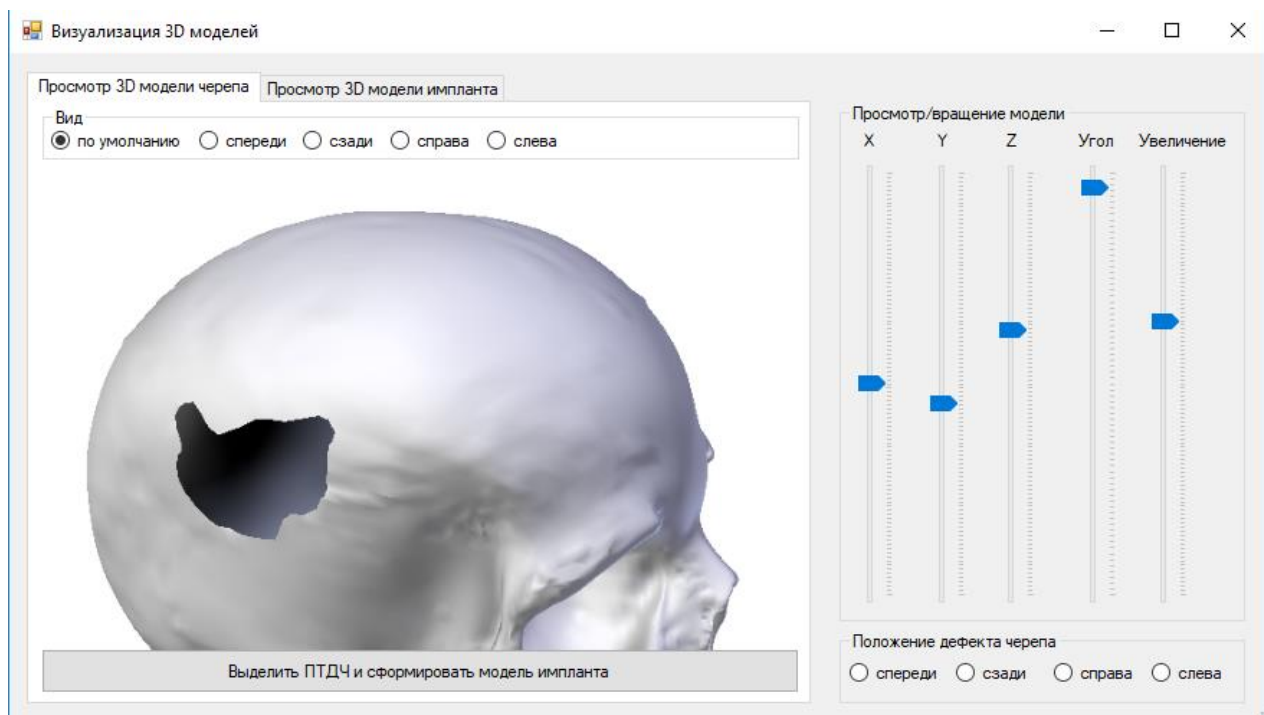


Рисунок 3.15 – Представление трехмерного объекта черепа с ПТДЧ

В результате формирования трехмерного объекта, можем сделать вывод что визуализация модели черепа имеет равномерную структуру и четко отображает дефект.

3.4 Разработка алгоритма построения черепного имплантата по томографическим данным

На этапе формирования файла с координатами точек контуров костной структуры всех томографических снимков, система сохраняет файл с резкими

точками изгиба контура, который дополнительно информирует программу о расположении дефекта. Однако, после построения черепа с ПТДЧ, пользователю необходимо выбрать, в какой стороне трехмерной модели черепа располагается дефект, для точного формирования черепного имплантата, в связи с тем, что резкие изгибы точек, могут спутаться с участками глазниц.

Таким образом, выставив вид камеры «Справа», мы можем заметить, что дефект находится именно в данной стороне. Наглядный пример изображен на рисунке 3.16.

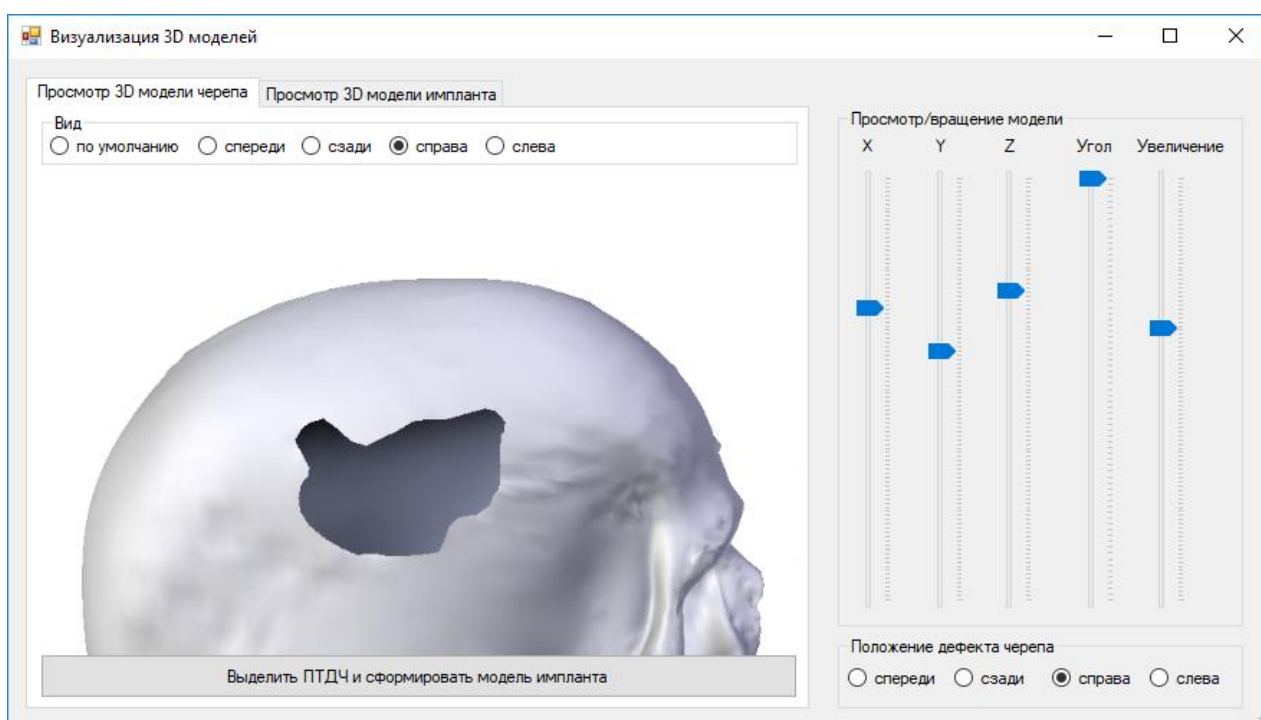


Рисунок 3.16 – Результат выбора вида камеры трехмерного пространства - «Справа»

Следовательно, проведя анализ объекта, пользователю необходимо выставить вручную в нижней правой части окна системы положение найденного дефекта черепа. После чего кнопка выделения и формирования имплантата станет доступной.

Следующим этапом является реализация алгоритма построения ЧИ по КТ-данным, представленный на рисунке А.3.

В рассматриваемом случае дефект имеет латеральное расположение, иначе говоря находится в боковой части черепа. Следовательно, для получения черепного имплантата, система сформирует зеркальное отражение здорового участка кости путем считывания координат резких изгибов контура, полученных на начальном этапе, в результате обработки изображений.

Следующим этапом, в окне, представленном на рисунке 3.17 пользователю необходимо нажать кнопку «Выделить ПТДЧ и сформировать модель имплантата». После чего следует выбрать левой кнопкой мыши на трехмерном объекте участок по которому будет создаваться 3D-модель имплантата. Система откроет вкладку «Просмотр 3D модели имплантата» и реализует построение имплантата по зеркальному отражению здорового участка костной структуры черепа. На рисунке 3.17 приведен фрагмент с визуализацией трехмерного объекта будущего имплантата.

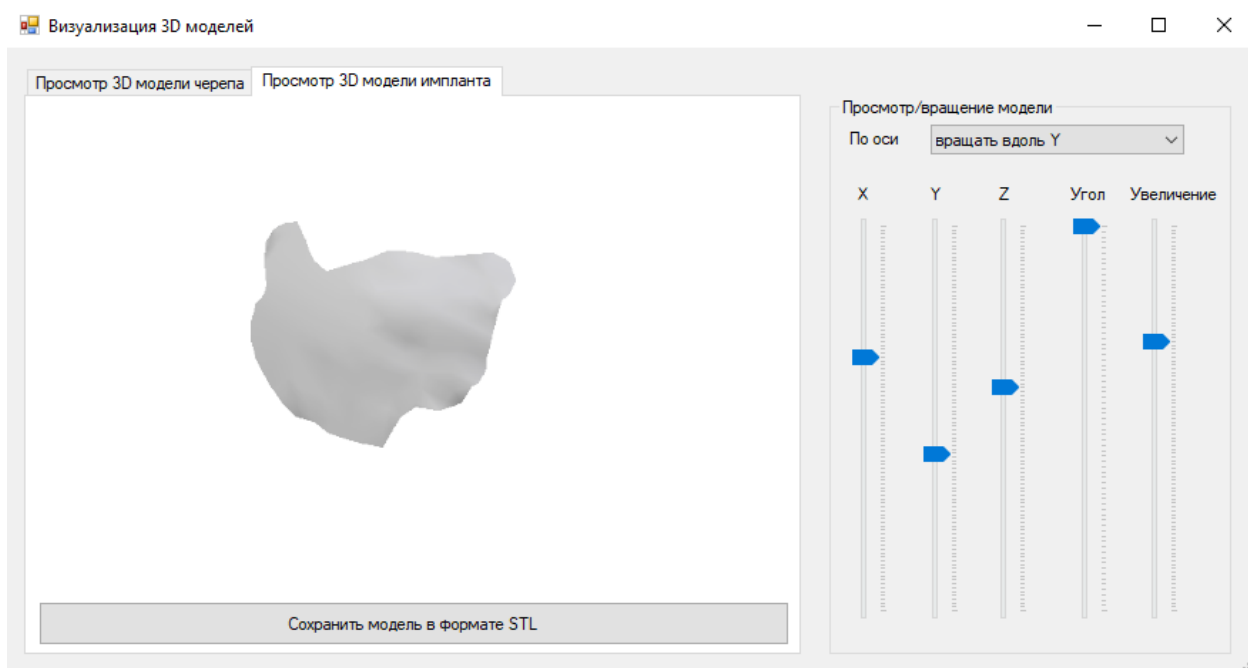

Рисунок 3.17 – Визуализация готовой 3D-модели имплантата

В результате пользователю остается сформировать файл визуализирующий имплантат в формате «.STL» для дальнейшего прототипирования. Данный формат файла широко используется для хранения трёхмерных моделей объектов для использования в аддитивных технологиях.

По результату построения черепного имплантата можно провести сравнительный анализ:

- несоответствия фронтальных проекций имплантата и ПТДЧ;
- несоответствия радиусов кривизны черепа и имплантата.

Наиболее важным параметром при изготовлении черепного имплантата является степень его соответствия дефекту черепа.

Коэффициент несоответствия фронтальных проекций имплантата и ПТДЧ. Определяется как отношение площади несовпадающих участков фронтальных проекций ПТДЧ и имплантата к площади фронтальной проекции ПТДЧ.

$$K_{\text{фронт}} = \frac{\sum_{i=1}^N S_j}{S} * 100\%, \quad (3.1)$$

где S_j - площадь несовпадающих участков фронтальных проекций ПТДЧ и имплантата; N - количество несовпадающих участков фронтальных проекций ПТДЧ и имплантата; S - площадь фронтальной проекции ПТДЧ.

Коэффициент несоответствия радиусов кривизны черепа и имплантата, характеризующий косметический аспект реконструкции. Определяется как отношение разницы радиусов кривизны имплантата и черепа в районе ПТДЧ к радиусу кривизны черепа в районе ПТДЧ. Вычисляется по формуле:

$$K_{\text{сфер}} = \frac{|R_{\text{импл.}} - R_{\text{череп}}|}{R_{\text{череп}}} * 100\%, \quad (3.2)$$

где $R_{\text{череп}}$ - радиус кривизны черепа; $R_{\text{импл.}}$ - радиус кривизны имплантата.

При оценке данного коэффициента при использовании томограмм, радиус кривизны черепа определяется по неповрежденному фрагменту, симметричному ПТДЧ либо по соответствующей усредненной модели черепа.

Результаты сравнительного анализа всех характеристик имплантатов сведены в таблице 1. Коэффициенты $K_{\text{фронт}}$ и $K_{\text{сфер}}$ вычисляются согласно формулам (3.1) и (3.2) соответственно. Чем больше значение среднего коэффициента несоответствия, тем ниже точность изготовления имплантата.

Таким образом, в таблице 1 отображен расчет всех вышеописанных коэффициентов.

Таблица 1 – Сравнительный анализ методов построения черепных имплантатов

Набор томограмм	Показатель	
	$K(\text{фронт}), \%$	$K(\text{сфер}), \%$
пациента с фронтальным ПТДЧ	8,15	7,84
пациента с латеральным ПТДЧ	5,62	3,48

Из таблицы 1 видно, что наибольшие коэффициенты $K(\text{фронт})$ и $K(\text{сфер})$ имеет черепной имплантат, замещающий ПТДЧ при фронтальном расположении. Это связано с тем, что имплантат изготавливался по усредненной модели черепа соответствующего антропологического типа без учета индивидуальных особенностей черепа пациента.

При латеральном расположении ПТДЧ учитываются индивидуальные особенности, но при этом незначительное несоответствие связано с тем, что череп пациента никогда не бывает абсолютно симметричным.

Вывод по третьему разделу:

Таким образом, в результате проведения работы по данному разделу была реализована функциональная модель, позволяющая описать подробный функционал системы, произведена программная реализация алгоритмов построения черепа с ПТДЧ и ЧИ по КТ-данным, а также проведен сравнительный анализ качества компьютерной модели черепного имплантата при различном расположении ПТДЧ, результат которого говорит об эффективности предложенных методов в данной работе.

ЗАКЛЮЧЕНИЕ

Одной из актуальных задач современной медицины является диагностика и устранение последствий черепно-мозговых повреждений, наиболее опасными из которых для здоровья пациента являются открытые черепно-мозговые травмы. Для устранения последствий ЧМТ и защиты головного мозга от внешних воздействий, а также для обеспечения косметического эффекта проводится краниопластика с использованием различных методов, средств и материалов.

Для достижения поставленной в работе цели были решены следующие задачи:

- проанализированы существующие методы и средства для построения моделей черепа и имплантата. По результатам анализа выявлены недостатки существующих методов и средств, основными из которых являются относительно низкое качество, высокая стоимость и значительные сроки построения вещественных моделей. Исследованы существующие методы вторичной обработки интроскопических изображений. Выявлены достоинства и недостатки каждого из методов. Показаны возможности получения объемной модели черепного имплантата различными методами.

- рассмотрены и применены методы вторичной обработки томографических снимков для выделения костных структур. Применены так же методы автоматизированного построения модели черепа пациента с ПТДЧ и усредненных моделей черепа без ПТДЧ и без явно выраженных индивидуальных особенностей для различных антропологических типов по томографическим данным. Применен метод автоматизированного построения черепных имплантатов по томографическим данным, основанный на выявлении различий контуров костных структур на томографических снимках в норме и при наличии ПТДЧ. Для восстановления «патологических» контуров применяются компьютерная модель черепа пациента и усредненная модель черепа: при латеральном расположении дефекта используется симметрия

череп пациента, а при фронтальном или затылочном расположениях - усредненная модель черепа, относящаяся к тому же антропологическому типу, что и череп пациента. Это позволило значительно сократить сроки изготовления имплантата.

- разработаны программные средства для реализации предложенных методов изготовления черепных имплантатов, что позволяет применить данные методы непосредственно в больницах, не имеющих доступа к спиральным компьютерным томографам.

Таким образом, в результате выполнения магистерской диссертации была реализована цель и выполнены все поставленные задачи.

СПИСОК ИСПОЛЬЗОВАННЫХ ИСТОЧНИКОВ

1. 3D-моделирование в инженерной графике [Электронный ресурс]. – С.В. Амиров, Л.А. Смирнова, Р.Н. Хусаинов, В.В. Сагадеев. – Казань: КНИТУ, 2017. – Режим доступа: <http://biblioclub.ru/index.php?page=book&id=500424>
2. Витиска, Н.И. Метод визуализации трехмерных сцен и объектов воксельной графики для систем имитационного моделирования / Н.И. Витиска, Н.А. Гуляев // Известия ЮФУ. Технические науки. – 2015. – № 4(165). – С.77-87
3. Гинзбург, В.В. Элементы антропологии для медиков / В.В. Гинзбург. – Л.: Медгиз, 1963. – 215с.
4. Гонсалес, Р. Цифровая обработка изображений / Р. Гонсалес, Р. Вудс; пер. с англ. Чочиа П.А. – М.: Техносфера, 2012. – 1104 с.
5. Евсеев, А.В. Послойное изготовление деталей из жидких фотополимеризующихся композиций излучением ХеС1-лазера / А.В. Евсеев, М.А. Марков // Квантовая электроника. – 1994. – Т. 21, №.5. – С.495-498.
6. Евсеев, А.В. Компьютерное биомоделирование и лазерная стереолитография / А.В. Евсеев, С.В. Камаев, Е.В. Коцюба // Сборник трудов ИПЛИТ РАН. – 2005. – С.119-130.
7. Болчиян, С.А. Пластика сложных дефектов черепа имплантатами из титана и полиэтерэтеркетона (РЕЕК), изготовленными по САД/САМ технологиям / С.А. Болчиян // Вопросы нейрохирургии. – 2014. – № 4. – с.3-13
8. Канюков, В.Н. Развитие научно-технических решений в медицине: учебное пособие / В.Н. Канюков, Н.Г. Терегулов, В.Ф. Винярский. – Оренбург: ОГУ, 2000. – 255 с.
9. Карачунский, Г.М. Применение различных костнопластических материалов при проведении костной пластики альвеолярного отростка у пациентов с врожденными расщелинами верхней губы, альвеолярного отростка и неба / Г.М. Карачунский, А.М. Сипкин, О.А. Тонких-Подольская //

Международный научно-исследовательский журнал. 2017. – № 10 (64). – С.22-31

10. Клиническое руководство по черепно-мозговой травме: в 3 т. / под ред. А.Н. Коновалова, Л.Б. Лихтермана, А.А. Потапова. – М.: АНТИДОР, 2002, Том 1. – 547с.

11. Компьютерная графика [Электронный ресурс] / И.П. Хвостова, О.Л. Серветник, О.В. Вельц. – Ставрополь: СКФУ, 2014. - 200 с. – Режим доступа: <http://biblioclub.ru/index.php?page=book&id=457391>

12. Либиг, Т. Компьютерная томография головы и позвоночника / Т. Либиг, Н. Хостен. – Л.: МЕДпресс-информ, 2013. – 576с.

13. Лихтерман, Л.Б. Классификация черепно-мозговой травмы. Часть II. Современные принципы классификации ЧМТ / Л.Б. Лихтерман // Судебная медицина наука. Практика. Образование. – 2015. – №3, Т.1. – 37-48

14. Малов, И.Е. Современные лазерные технологии в медицине / И.Е. Малов // Медицинские технологии. Оценка и выбор. – 2017. – №4 (30). – С.84-87

15. Марусина, М.Я. Современные виды томографии: учебное пособие / М.Я. Марусина, А.О. Казначеева – СПб: СПбГУ ИТМО, 2006. – 132с.

16. Миано, Дж. Форматы и алгоритмы сжатия изображений в действии / Дж. Миано – М.: Триумф, 2003. – 336 с.

17. Никольский, В.Ю. Современные методы реконструктивных операций при устранении дефектов и деформаций лицевого скелета с учетом последующей детальной имплантации / В.Ю. Никольский, А.Р. Ястремский, В.А. Разумный // Вятский медицинский вестник. – 2014. – № 3-4. – С.59-62

18. Никулин, Е.А. Компьютерная геометрия и алгоритмы машинной графики / Е.А. Никулин – СПб.: БХВ-Петербург, 2005. – 576с.

19. Петров, В.П. Хирурги-художники, художники-хирурги / В.П. Петров // Вестник хирургии. – 2014. – Т.173 № 4. – с.98-100

20. Пластика дефектов черепа [Электронный ресурс]. – Отделение нейрохирургии НИИ скорой помощи им. Н.В. Склифосовского. Заболевания. – Режим доступа: <http://neurosklif.ru/Diseases/Reconstruction>

21. Прокошева, В.А. Анализ смертельной черепно-мозговой травмы по г. Барнаулу за 2010-2011г.г. [Электронный ресурс] / В.А. Прокошева, М.П. Филиппов, Б.А. Саркисян // Актуальные вопросы судебной медицины и экспертной практики. – Барнаул-Новосибирск. – 2012. – Вып. 18. – Режим доступа: <http://journal.forens-lit.ru/node/830>

22. Сергеев, М.М. Построение компьютерной модели черепного имплантата по КТ-данным // Вестник Науки. – 2019. – №6(15) Т.4. – С.385-388

23. Сергеев, М.М. Исследование и построение функциональной модели процесса формирования черепного имплантата по КТ-данным / М.М. Сергеев, Е.О. Шамраева // Наука и образование: отечественный и зарубежный опыт шестнадцатая Международная научно-практическая конференция. – 2018. – С. 34-37.

24. Сергеев, М.М. Разработка подсистемы анализа трехмерных многотельных объектов построенных по результатам векторной обработки изображений: выпускная квалификационная работа / М.М. Сергеев, С.В. Сергеев – Белгород: НИУ «БелГУ», 2017. - 65 с.

25. Сергеева, И.И. Современные технологии лучевой диагностики / И.И. Сергеева. – Минск : БГМУ, 2011. – 35 с.

26. Сперанский, В.С. Основы медицинской краниологии / В.С. Сперанский – М.: Медицина, 1988. – 288с.

27. Сперанский, В.С. Форма и конструкция черепа / В.С. Сперанский, А.И. Зайченко – М.: Медицина, 1980. – 280с.

28. Ступак, В.В. Современные материалы, используемые для закрытия дефектов костей черепа [Электронный ресурс] / В.В. Ступак, С.В. Мишинов, М.А. Садовой, Н.А. Копорушко, Е.В. Мамонова, А.А. Панченко, И.Б. Красовский // Современные проблемы науки и образования. – 2017. – № 4. – Режим доступа: <http://www.science-education.ru/ru/article/view?id=26626>

29. Таиров, У.Т. Реконструктивно-восстановительные операции при дефектах и деформациях нижней челюсти / Таиров У.Т., Джумаев Ш.М. // Наука, новые технологии и инновации Кыргызстана. – 2016. – № 7. – С. 88-94.
30. Томографы Philips [Электронный ресурс]. – Режим доступа: <https://clck.ru/GoPJU>
31. Турлапов, В.Е. Трехмерная визуализация и реконструкция человека и его органов [Электронный ресурс] / В.Е. Турлапов, Н.И.Гаврилов, А.А.Белокаменная. – Режим доступа: <https://clck.ru/GoPLQ>
32. Фисенко, В.Т. Компьютерная обработка и распознавание изображений / В.Т. Фисенко, Т.Ю. Фисенко. – СПб: СПбГУ ИТМО, 2008. –192с.
33. Херн, Д. Компьютерная графика и стандарт OpenGL / Д. Херн , М.П. Бейкер – М.: изд. дом «Вильямс», 2005. – 1168с.
34. Хныкина, А.Г. Инженерная и компьютерная графика [Электронный ресурс] / А.Г. Хныкина. – Ставрополь : СКФУ, 2016. - 99с. – Режим доступа: <http://biblioclub.ru/index.php?page=book&id=466914>
35. Черняев, А.П. Физические методы визуализации в медицинской диагностике / А.П. Черняев, Д.В. Волков, Е.Н. Лыкова. – М.: ООП физического факультета МГУ, 2019. – 112 с.
36. Чудаков, О.П., Морфологические особенности остеоинтеграции при возмещении травматических дефектов костей лицевого и мозгового черепа с помощью титана в условиях эксперимента / О.П. Чудаков, С.Е. Суюкбай, О.А. Юдина, Л.В. Бутько // Экспериментальная хирургия. – 2018. – №26(6). – С.645-654
37. Чуев, В.П. Остеопластические материалы для хирургии. Понятные и доступные / В.Ф. Посохова, В.П. Чуев, И.В. Лыкова, В.В. Чуев, Б.В. Клюкин // Медицинский алфавит. – 2017. – Т.3. № 24 (321). – С. 31-33.
38. Шамраева, Е.О. Построение компьютерных моделей черепных имплантатов по РГ-и КТ-данным: монография / Е.О. Шамраева, А.А. Шамраев–Саарбрюккен: LAP LAMBERT Academic Publishing. – 2016. – 184с.

39. Шамраева, Е.О. Оценка методов построения черепных имплантатов / Е.О. Шамраева. Прикладная радиоэлектроника. Состояние и перспективы развития // 3-ой Международный радиоэлектронный Форум. – Харьков, 2008. - 88-91 с.

40. Шамраева, Е.О. Построение вещественных моделей черепа и черепного имплантата по КТ- и РГ-данным. Системный анализ и информационные технологии: X Международная научно-техническая конференция. / Е.О. Шамраева. Киев: КП1, 2008. - 421 с.

41. Шамраева, Е.О. Построение модели черепного имплантата по данным томографических исследований. Проблемы информатики и моделирования: 8-я Международная конференция. / Е.О. Шамраева. - Харьков, 2008. - 10 с.

ПРИЛОЖЕНИЕ А

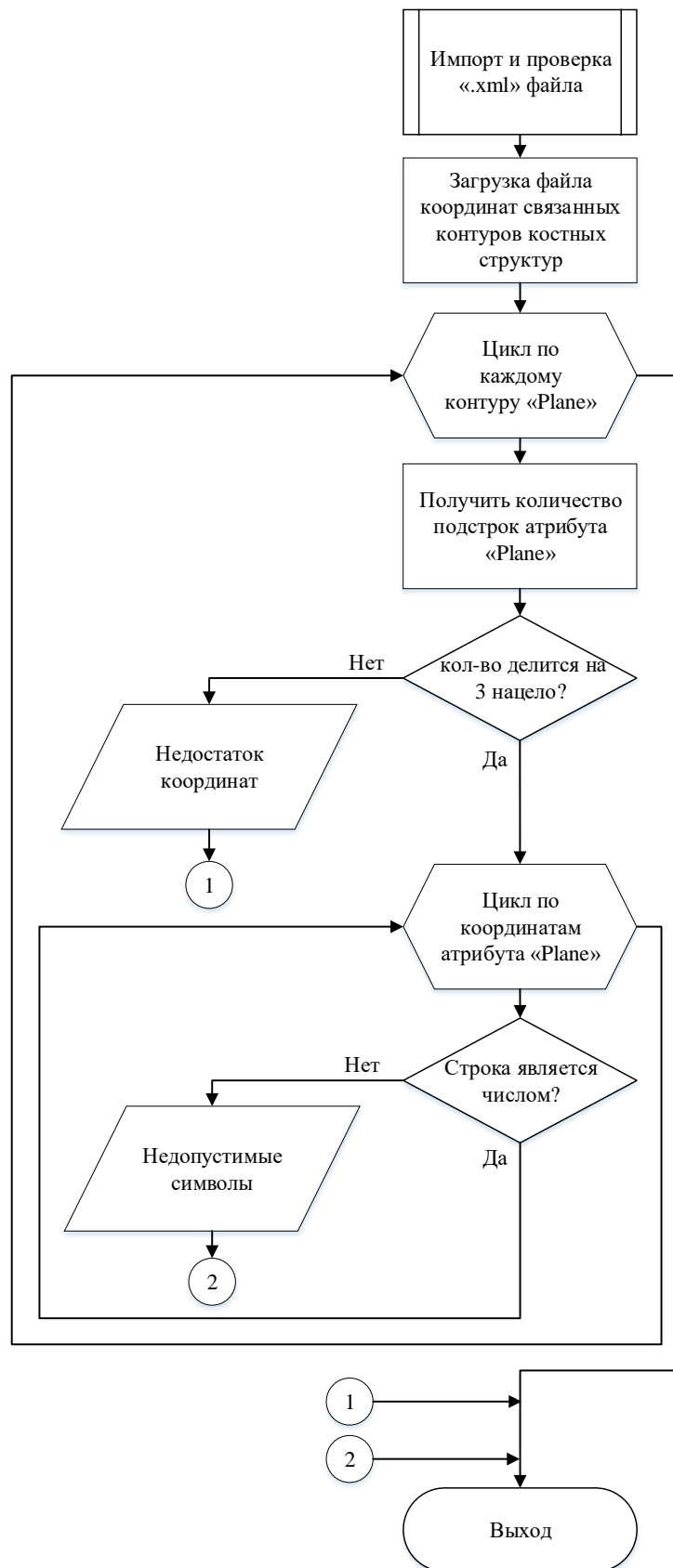


Рисунок А.1 – Алгоритм считывания КТ-данных с проверкой файла

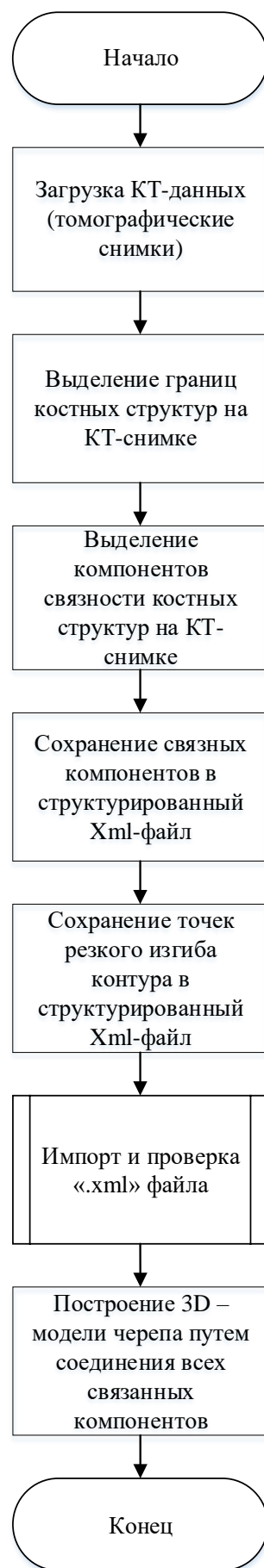

Рисунок А.2 – Алгоритм построения трехмерной модели черепа

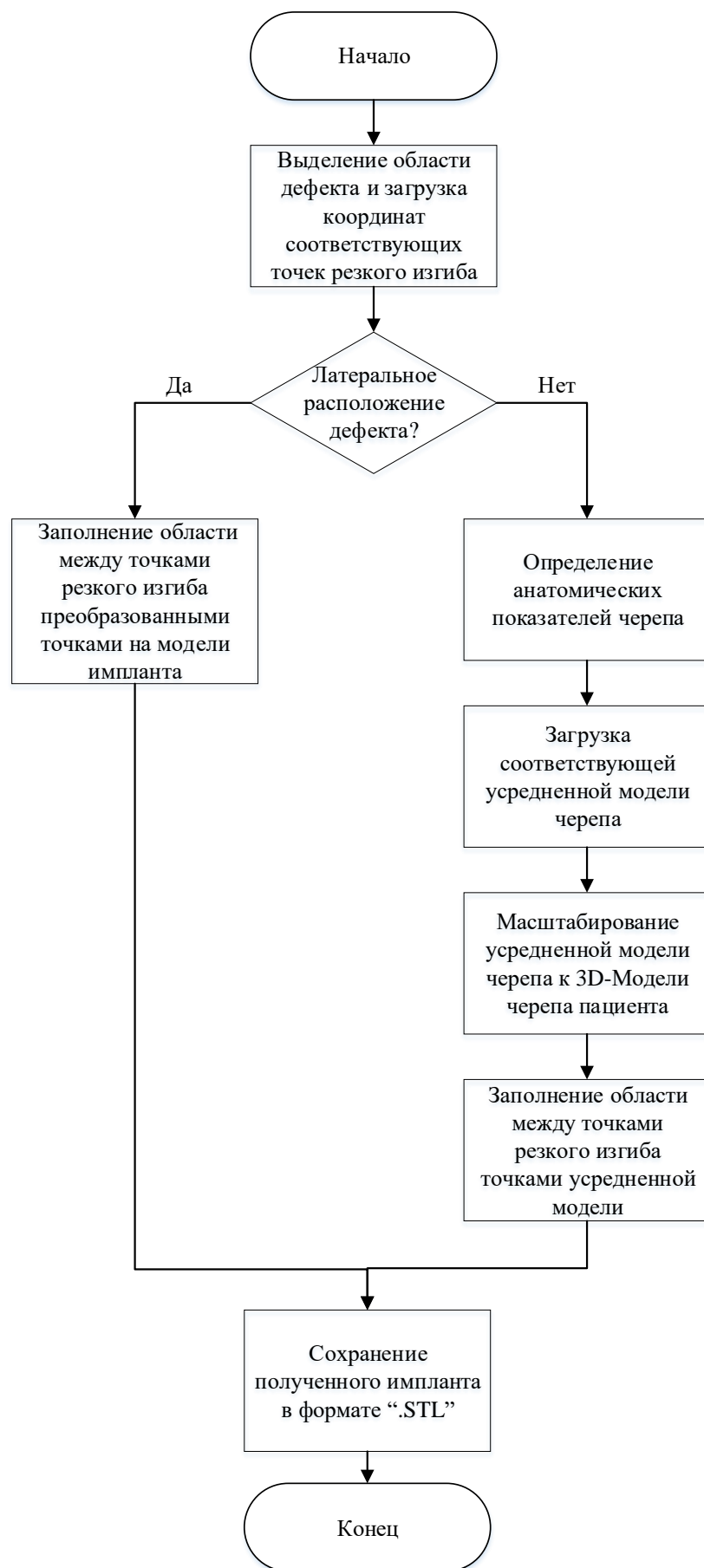

Рисунок А.3 – Алгоритм построения ЧИ по КТ-данным

ПРИЛОЖЕНИЕ Б

Фрагмент кода обработки изображений и построения 3D - модели

```
public OutlinePictureForm()
{
    palette = new Palette(255);
    InitializeComponent();
    palette.setBlue(trackBar1.Value);
    pictureBox2.SizeMode = PictureBoxSizeMode.Zoom;
    pictureBox2.Image = palette.getImage();
    setColorLabel();
    pictureBox3.BackColor = palette.getCurrentColor();
    tbCount.Text = trackBar3.Value.ToString();
    tbCount.Enabled = false;
    trackBar3.Enabled = false;
    //btn3DModel.Enabled = false;
    btnAllPicture.Enabled = false;
}

private void button1_Click(object sender, EventArgs e)//загрузка изображения и
медианный фильтр
{
    var ofd = new OpenFileDialog { Filter = "Image file|*.jpg;*.png;*.bmp" };
    ofd.Multiselect = true;//для множественного выбора
    ofd.InitialDirectory = "";
    if (ofd.ShowDialog() == DialogResult.OK)
    {
        listView1.Clear();
        listView1.View = View.LargeIcon;
        imageList1.ImageSize = new Size(100, 100);
        foreach (var filename in ofd.FileNames)
        {
            if (imageList1.Images.ContainsKey(filename.ToString())) continue;
            Image img = Image.FromFile(filename);
            imageList1.Images.Add(filename.ToString(), img.GetThumbnailImage(50, 50, null,
new IntPtr()));
        }
    }
}
```

```

    }
    listView1.LargeImageList = imageList1;
    for (int index = 0; index < imageList1.Images.Count; index++)
    {
        string s = imageList1.Images.Keys[index].ToString();
        ListViewItem lstItem = new ListViewItem();
        lstItem.ImageIndex = index; //отображает картинку не удалять
        lstItem.Text = s;
        //вот это грузит тупо картинку которая потом не кликабельна и не
        //грузится в пикчабокс
        //listView1.Items.Add(new ListViewItem() { ImageIndex = index });
        listView1.Items.Add(lstItem);
    }
    listView1.Refresh();
    trackBar3.Enabled = true;
    tbCount.Enabled = true;
    btnAllPicture.Enabled = true;
}
}
private void listView1_SelectedIndexChanged(object sender, EventArgs e)
{
    string selected;
    foreach (ListViewItem item in listView1.SelectedItems)
    {
        selected = item.Text;
        pictureBox1.Image = new Bitmap(selected);
        pictureBox1.SizeMode = PictureBoxSizeMode.StretchImage;
    }
}
public Form1()
{
    InitializeComponent();
    AnT.InitializeContexts();
}
double a = 0, b = 0, c = -5, d = 0, zoom = 1;

```

```

int os_x = 1, os_y = 0, os_z = 0;
bool Wire = false;
anModelLoader Model = null;
private void Form1_Load(object sender, EventArgs e)
{
    Glut.glutInit();
    Glut.glutInitDisplayMode(Glut.GLUT_RGB          |          Glut.GLUT_DOUBLE          |
Glut.GLUT_DEPTH);
    Il.ilInit();
    Il.ilEnable(Il.IL_ORIGIN_SET);
    Gl.glClearColor(255, 255, 255, 1);
    Gl.glViewport(0, 0, AnT.Width, AnT.Height);
    Gl.glMatrixMode(Gl.GL_PROJECTION);
    Gl.glLoadIdentity();
    Glu.gluPerspective(45, (float)AnT.Width / (float)AnT.Height, 0.1, 200);
    Gl.glMatrixMode(Gl.GL_MODELVIEW);
    Gl.glLoadIdentity();
    Gl.glEnable(Gl.GL_DEPTH_TEST);
    Gl.glEnable(Gl.GL_LIGHTING);
    Gl.glEnable(Gl.GL_LIGHT0);
    Gl.glBlendFunc(Gl.GL_SRC_ALPHA, Gl.GL_ONE_MINUS_SRC_ALPHA);
    Gl.glEnable(Gl.GL_BLEND);
    Gl.glEnable(Gl.GL_LINE_SMOOTH);
    Gl.glLineWidth(1.0f);
    comboBox1.SelectedIndex = 0;
}
private void Draw()
{
    Gl.glClear(Gl.GL_COLOR_BUFFER_BIT | Gl.GL_DEPTH_BUFFER_BIT);
    Gl.glLoadIdentity();
    Gl.glColor3i(255, 0, 0);
    Gl.glPushMatrix();
    Gl.glTranslated(a, b, c);
    Gl.glRotated(d, os_x, os_y, os_z);
    Gl.glScaled(zoom, zoom, zoom);

```

```

    if(Model != null)
    Model.DrawModel();
    Gl.glPopMatrix();
    Gl.glFlush();
    AnT.Invalidate();
}
private void RenderTimer_Tick(object sender, EventArgs e)
{
    Draw();
}

private void trackBar1_Scroll(object sender, EventArgs e)
{
    a = (double)trackBar1.Value / 1000.0;
    label4.Text = a.ToString();
    Draw();
}
private void trackBar2_Scroll(object sender, EventArgs e)
{
    b = (double)trackBar2.Value / 1000.0;
    label5.Text = b.ToString();
    Draw();
}
private void trackBar3_Scroll(object sender, EventArgs e)
{
    c = (double)trackBar3.Value / 1000.0;
    label6.Text = c.ToString();
    Draw();
}
private void trackBar4_Scroll(object sender, EventArgs e)
{
    d = (double)trackBar4.Value;
    label6.Text = d.ToString();
    Draw();
}

```

```

private void trackBar5_Scroll(object sender, EventArgs e)
{
    zoom = (double)trackBar5.Value / 1000.0;
    label6.Text = zoom.ToString();
    Draw();
}
/ модель может содержать до 256 под-объектов
limbs = new LIMB[256];
// счетчик скинут
int limb_ = -1;

// имя файла
FName = FileName;

// начинаем чтение файла
StreamReader sw = File.OpenText(FileName);

// временные буферы
string a_buff = "";
string b_buff = "";
string c_buff = "";

// счетчики вершин и полигонов
int ver = 0, fac = 0;

// если строка успешно прочитана
while ((a_buff = sw.ReadLine()) != null)
{
    // получаем первое слово
    b_buff = GetFirstWord(a_buff, 0);
    if (b_buff[0] == '*') // определяем, является ли первый символ звездочкой
    {
        switch (b_buff) // если да, то проверяем какое управляющее слово содержится в
        первом прочитаном слове
        {

```

```

case "*MATERIAL_COUNT": // счетчик материалов
{
    // получаем первое слово от символа указанного в GlobalStringFrom
    c_buff = GetFirstWord(a_buff, GlobalStringFrom);
    int mat = System.Convert.ToInt32(c_buff);

    // создаем объект для текстуры в памяти
    text_objects = new TexturesForObjects[mat];
    continue;
}
case "*MATERIAL_REF": // номер текстуры
{
    // записываем для текущего под-объекта номер текстуры
    c_buff = GetFirstWord(a_buff, GlobalStringFrom);
    int mat_ref = System.Convert.ToInt32(c_buff);

    // устанавливаем номер материала, соответствующий данной модели.
    limbs[limb_].SetMaterialNom(mat_ref);
    continue;
}
case "*MATERIAL": // указание на материал
{
    c_buff = GetFirstWord(a_buff, GlobalStringFrom);
    mat_nom = System.Convert.ToInt32(c_buff);
    continue;
}
case "*GEOMОBJECT": // начинается описание геометрии под-объекта
{
    limb_++; // записываем в счетчик под-объектов
    continue;
}
case "*MESH_NUMVERTEX": // количество вершин в под-объекте
{
    c_buff = GetFirstWord(a_buff, GlobalStringFrom);
    ver = System.Convert.ToInt32(c_buff);

```

```

        continue;
    }
    // получаем информацию о координатах и номере вершины
    // (получаем все слова в строке)
    a1 = GetFirstWord(a_buff, GlobalStringFrom);
    a2 = GetFirstWord(a_buff, GlobalStringFrom);
    a3 = GetFirstWord(a_buff, GlobalStringFrom);
    a4 = GetFirstWord(a_buff, GlobalStringFrom);
    // преобразовываем в целое число
    int NomVertex = System.Convert.ToInt32(a1);
    // преобразования строки в дробное число
    a2 = a2.Replace('.', ',');
    a3 = a3.Replace('.', ',');
    a4 = a4.Replace('.', ',');
    // записываем информацию о вершине
    limbs[limb_].vert[0, NomVertex] = (float)System.Convert.ToDouble(a2); // x
    limbs[limb_].vert[1, NomVertex] = (float)System.Convert.ToDouble(a3); // y
    limbs[limb_].vert[2, NomVertex] = (float)System.Convert.ToDouble(a4); // z
    continue;
}
// привязка текстурных координат к полигонам
case "*MESH_TFACE":
{
    // под-объект создан в памяти
    if (limb_ == -1)
        return -2;
    if (limbs[limb_] == null)
        return -3;

    // временные переменные
    string a1 = "", a2 = "", a3 = "", a4 = "";

    // получаем все слова в строке
    a1 = GetFirstWord(a_buff, GlobalStringFrom);
    a2 = GetFirstWord(a_buff, GlobalStringFrom);

```



```

a3 = GetFirstWord(a_buff, GlobalStringFrom);
a4 = GetFirstWord(a_buff, GlobalStringFrom);

// преобразуем первое слово в номер полигона
int NomFace = System.Convert.ToInt32(a1);

// записываем номера вершин, которые опиывают полигон
limbs[limb_].t_face[0, NomFace] = System.Convert.ToInt32(a2);
limbs[limb_].t_face[1, NomFace] = System.Convert.ToInt32(a3);
limbs[limb_].t_face[2, NomFace] = System.Convert.ToInt32(a4);
continue;
}}}}

// пересохраняем количество полигонов
count_limbs = limb_;

// получаем ID для создаваемого дисплейного списка
int nom_l = Gl.glGenLists(1);
thisList = nom_l;

// генерируем новый дисплейный список
Gl.glNewList(nom_l, Gl.GL_COMPILE);

// отрисовываем геометрию
CreateList();

// завершаем дисплейный список
Gl.glEndList();

// загрузка завершена
isLoad = true;

```

Выпускная квалификационная работа выполнена мной совершенно самостоятельно. Все использованные в работе материалы и концепции из опубликованной научной литературы и других источников имеют ссылки на них.

« ___ » _____ Г.

(подпись)

Сергеев М.М.
(Ф.И.О.)