



ХИРУРГИЯ SURGERY

УДК: 616.34:616.13+616.381-002
DOI 10.18413/2687-0940-2021-44-1-99-108

Анализ лечения больных с мезентериальным тромбозом, осложненным перитонитом, в условиях общехирургического стационара

Д.В. Нарезкин, А.С. Сухаруков, А.А. Безалтынних, А.В. Сергеев
Смоленский государственный медицинский университет,
Россия, 214019, г. Смоленск, ул. Крупской, 28
E-mail: aleks170994@yandex.ru

Аннотация. В статье приведен анализ лечения больных мезентериальным тромбозом, осложненным перитонитом, с целью определения путей оптимизации диагностики и лечения данной категории пациентов. Представленная в нашем исследовании информация подтверждает, какой сложной в плане диагностики является данная патология. Только ранняя госпитализация и активная хирургическая тактика в условиях стационара может позволить уменьшить количество неудовлетворительных результатов в лечении острого нарушения мезентериального кровообращения. По нашему мнению, следует активно в амбулаторных условиях выявлять пациентов с высоким риском возможного развития острого нарушения мезентериального кровообращения и проводить комплексное профилактическое лечение, направленное на предотвращение развития такого жизнеугрожающего осложнения, каким является мезентериальный тромбоз.

Ключевые слова: мезентериальный тромбоз, острая нарушение мезентериального кровообращения, перитонит, диагностика, лечение.

Для цитирования: Нарезкин Д.В., Сухаруков А.С., Безалтынних А.А., Сергеев А.В. 2021. Анализ лечения больных с мезентериальным тромбозом, осложненным перитонитом, в условиях общехирургического стационара. Актуальные проблемы медицины. 44 (1): 99–108. DOI: 10.18413/2687-0940-2021-44-1-99-108.

Analysis of treatment of patients with mesenteric thrombosis complicated by peritonitis in a general surgical hospital

**Dmitry V. Narezkin, Alexander S. Sukharukov, Alexander A. Bezalтынnykh,
Alexey V. Sergeev**
Smolensk State Medical University,
28 Krupskoy St., Smolensk, 214019, Russia
E-mail: aleks170994@yandex.ru

Abstract. The article analyzes the treatment of patients with mesenteric thrombosis complicated by peritonitis in order to determine ways to optimize the diagnosis and treatment of this category of patients. the information presented in our study confirms how difficult this pathology is in terms of diagnosis. Only early hospitalization and active surgical tactics in a hospital setting can reduce the number of unsatisfactory results in the treatment of acute mesenteric circulatory disorders. In our opinion, it is necessary to actively identify patients with a high risk of possible development of acute mesenteric



circulatory disorders on an outpatient basis and conduct comprehensive preventive treatment aimed at preventing the development of such a life-threatening complication as mesenteric thrombosis.

Keywords: mesenteric thrombosis, acute mesenteric ischemia, peritonitis, diagnosis, treatment.

For citation: Narezkin D.V., Sukharukov A.S., Bezaltnykh A.A., Sergeev A.V. 2021. Analysis of treatment of patients with mesenteric thrombosis complicated by peritonitis in a general surgical hospital. Challenges in modern medicine. 44 (1): 99–108 (in Russian). DOI: 10.18413/2687-0940-2021-44-1-99-108.

Введение

Мезентериальный тромбоз, или острое нарушение мезентериального кровообращения (ОНМК), является одним из самых тяжелых заболеваний органов брюшной полости в практической деятельности в первую очередь хирургов общего профиля [Kerzmann et al., 2018; Gnanapandithan, Feuerstadt, 2020]. Количество пациентов с острой мезентериальной ишемией постоянно растет, что связано с увеличением количества людей пожилого и старческого возраста, а также ростом сердечно-сосудистых заболеваний [Ярошук и др., 2018]. Частота встречаемости данного заболевания в хирургических стационарах варьируется от 0,09 % до 7,6 % [Битюков, Демиденко, 2019].

Мезентериальный тромбоз у пациентов старше 75 лет является более распространенной причиной острого живота по сравнению с острым аппендицитом и расслоением аневризмы брюшного отдела аорты [Acosta, 2010; Size, 2010; Duran et al., 2015]. К тому же мезентериальный тромбоз является одной из наиболее часто встречаемых причин некротического энтероколита у детей [Попова и др., 2017]. Каждый год число больных увеличивается. Кроме того, до 18 % населения планеты имеют до бессимптомное течение данной патологии – синдром хронической абдоминальной ишемии, который выявляется примерно у 3,2 % пациентов гастроэнтерологических и терапевтических отделений [Kärkkäinen, Acosta, 2017]. Стоит отметить, что на данный момент нет определенных ультразвуковых критериев диагностики кровотока по брыжеечным артериям, что может существенно затруднить диагностику хронического течения данной патологии [Бархатов, Бархатова, 2017]. В настоящее время, в период пандемии, нельзя недооценивать данную патологию, у больных новой коронавирусной инфекцией COVID-19 частота встречаемости ее составляет 1,66 % [Вечорко и др., 2020].

Правильность постановки диагноза на уровне приемного отделения составляет 18,6 % [Сухаруков, Нарезкин, 2020]. Описаны случаи сочетания острой мезентериальной ишемии с другой острой хирургической патологией [Стяжкина, Галлямова, 2018].

Смертность по данным отечественных и зарубежных авторов варьирует от 59 до 93 %, при этом послеоперационная летальность достигает 80,7 % [Игнатъев, 2012; Monita, Gonzales, 2020]. Наиболее сложной ситуацией в плане лечения и прогноза является сочетание инфаркта кишечника, осложненного перитонитом, впервые описанная американским хирургом Elliot J.W. в 1895 году [Acosta, 2014; Yilmaz, Carti, 2017]. В этой ситуации запускается синдром «взаимного отягощения», а частота развития септического шока достигает 22,4 % наблюдений, что значительно усугубляет течение основного заболевания, повышая летальность [Коровин и др., 2018].

Цель. Анализ лечения больных мезентериальным тромбозом и его осложнений, с целью определения путей оптимизации диагностики и лечения данной категории пациентов.

Объекты и методы исследования

Нами был проведен разбор лечения 242 пациентов, находившихся в ОГБУЗ КБСМП города Смоленска, по поводу острого нарушения мезентериального кровообращения в 2014–2019 гг. Из них 98 (40,4 %) человек подверглось оперативному лечению. При этом 103 (42,56 %) пациента прооперированы не были в связи с тем, что они находи-

лись в смежных отделениях, погибли и диагноз «Острое нарушение мезентериального кровообращения» был установлен только по результатам патологоанатомического вскрытия. А 41 (16,94 %) пациент поступал в крайне тяжелом состоянии через несколько суток с момента заболевания, практически в агональном состоянии, стабилизировать не удалось, несмотря на проводимую интенсивную терапию, в связи с чем установить правильный клинический диагноз не представлялось возможным – они тоже погибли, верификация диагноза была проведена также по результатам патологоанатомического вскрытия.

Прооперированная группа больных ($n = 98$) подверглась детальному анализу. Гендерная составляющая распределилась следующим образом: мужчин было 35 (35,71 %), женщин – 63 (64,29 %). Такое гендерное распределение соответствует литературным данным [Ойноткинова, 2011]. Средний возраст пациентов составил $72,03 \pm 6,02$ года (от 34 до 91 года). Время пребывания в стационаре составило в среднем $7 \pm 6,4$ (от 4 до 13) койко-дней. Статистическая обработка проводилась с помощью прикладной программы «Statistica 6.0» (StatSoftInc., США). Использовался описательный (дескриптивный) анализ. Статистические показатели вычислялись в виде средних величин и ошибки средней ($M \pm m$), для качественных показателей вычислялись доли (%).

Результаты и их обсуждения

При поступлении больные предъявляли следующие жалобы: боли в животе отметили все пациенты – 98 (100 %), причем у 71 (72,45 %) они возникли внезапно и носили разлитой, нестерпимый характер по всему животу. При анализе анамнеза жизни 21 (21,43 %) больной отметил, что боли в животе периодически беспокоили их на протяжении нескольких месяцев (от 1 до 3) и при этом носили «тупой ноющий» характер, возникали, как правило, после приема обильной пищи, и только усиление их накануне заставило обратиться за медицинской помощью. Жалобы на рвоту предъявляли 49 (50 %), рвоту с примесью крови отметили 10 (10,2 %) больных соответственно. При этом у 29 (29,59 %) больных рвота была однократно, из них у 27 (27,55 %) кратковременно приносила облегчение. Неустойчивый стул наблюдался у 85 (86,73 %) госпитализированных, при том у 39 (39,8 %) больных стул был по типу «малинового желе». Жалобы на одышку предъявляли 7 (7,14 %), на кашель – 3 (3,06 %), причем один из больных на кашель с примесью крови (1,02 %), на повышение температуры тела – 2 (2,04 %), на боли в области сердца – 4 (4,08 %), на потерю сознания, головные боли – 2 (2,04 %) больных соответственно.

Все пациенты, подвергшиеся анализу, были доставлены в приемное отделение больницы сотрудниками скорой помощи с самыми разнообразными диагнозами (табл. 1).

Таблица 1

Table 1

Первичный диагноз сотрудника скорой медицинской помощи
Primary diagnosis of an emergency medical service employee

Диагноз	Количество (%)
Острый панкреатит	38 (38,78 %)
Острый холецистит	24 (24,49 %)
Кишечная непроходимость	17 (17,35 %)
Желудочно-кишечное кровотечение	6 (6,12 %)
Ущемленная грыжа	3 (3,06 %)
Перфоративная язва	1 (1,02 %)
Другие (инсульт, гангрена нижней конечности, перелом нижней конечности, пневмония)	9 (9,18 %)
Всего	98 (100 %)



Следует заметить, что при поступлении ни у одного больного диагноз «Мезентериальный тромбоз» не был отмечен. По времени госпитализации в стационар с момента появления первых признаков заболевания пациенты распределились следующим образом: в первые 6 часов с начала появления жалоб было госпитализировано 27 (27,55 %), от 6 до 12 часов – 18 (18,37 %), от 12 до 24 часов – 53 (54,08 %) больных соответственно.

Все больные в приемном отделении были осмотрены хирургом. При этом кожные покровы телесного цвета отмечены у 79 (80,61 %) пациентов, бледный цвет кожных покровов – у 15 (15,31 %) больных. У 27 (27,55 %) больных имелась выраженная гипотония, эти пациенты изначально поступили в тяжелом и крайне тяжелом состоянии с проявлениями инфекционно-токсического шока и по тяжести состояния были госпитализированы в реанимационное отделение, где им проводилась интенсивная предоперационная подготовка, направленная на стабилизацию состояния.

При пальпации живота у 73 (74,49 %) больного отмечены резкие боли во всех отделах (выявлены «положительные» симптомы раздражения брюшины). У 4 (4,08 %) пациентов при пальпации живот был болезненный в эпигастральной области, из них у 2 (2,04 %) к тому же и в правом подреберье. В 21 (21,43 %) клиническом наблюдении при пальпации живота выявлена умеренная болезненность в мезогастррии, из них у 4 (4,08 %) симптомы раздражения брюшины расценены как «сомнительные». При аускультации живота установлено, что перистальтика не выслушивалась у 68 (69,39 %) больных. При пальцевом исследовании прямой кишки у 28 (28,57 %) на перчатке определялись каловые массы по типу «малинового желе». У остальных же 70 (71,43 %) больных при пальцевом исследовании прямой кишки особенностей не выявлено.

Диагностический алгоритм включал в себя: лабораторную диагностику (общий анализ крови, общий анализ мочи с определением уровня диастазы мочи), рентгенологическое и ультразвуковое исследование органов брюшной полости, ЭКГ, консультацию терапевта, смежных специалистов по показаниям. По результатам общего анализа крови у всех пациентов имел место лейкоцитоз. Среднее количество лейкоцитов составило $15,2 \pm 4,3$ (от 11,2 до $21,4 \times 10^9/\text{л}$). У 77 (78,51 %) больных было выполнено исследование мочи с обязательным определением диастазы (у 21 (21,49 %) больного моча отсутствовала). При этом у 34 (34,69 %) больных отмечена лейкоцитурия, у 61 (62,24 %) исследуемых выявлена протеинурия, у 7 (7,14 %) больных – гематурия. При определении диастазы мочи результаты распределились следующим образом: у 29 (29,59 %) больных уровень диастазы мочи находился в пределах референсных значений. У 19 (19,39 %) больных диастаза имела уровень 128 Ед.; у 20 (20,41 %) исследуемых уровень диастазы составил 512 Ед.; у 9 (9,18 %) больных уровень диастазы составил 1024 Ед.

В приемном отделении всем больным было проведено УЗИ органов брюшной полости, при этом у всех выявлено наличие свободной жидкости в брюшной полости. Обзорная рентгенография органов брюшной полости была выполнена 84 (85,71 %) пациентам, по результатам которой перфорация полого органа была заподозрена у 17 (17,35 %) больных, у 34 (34,69 %) исследуемых имели место рентгенологические признаки кишечной непроходимости. У 51 (52,04 %) больного отмечена повышенная пневматизация петель кишечника. У всех больных имелась выраженная сопутствующая патология (рис. 1).

Как видно из представленной диаграммы, преобладающей патологией являлись заболевания сердечно-сосудистой системы (94 % – ишемическая болезнь сердца; 89,22 % – артериальная гипертензия; 82,35 % – мерцательная аритмия; 80,39 % – хроническая сердечная недостаточность). Согласно данным литературы, у пациентов с нарушением мезентериального кровообращения в качестве сопутствующей патологии преобладают заболевания сердечно-сосудистой системы [Еремина, 2019]. Исходя из этого, можно сделать вывод, что приведенная нами информация соответствует общеизвестным данным.

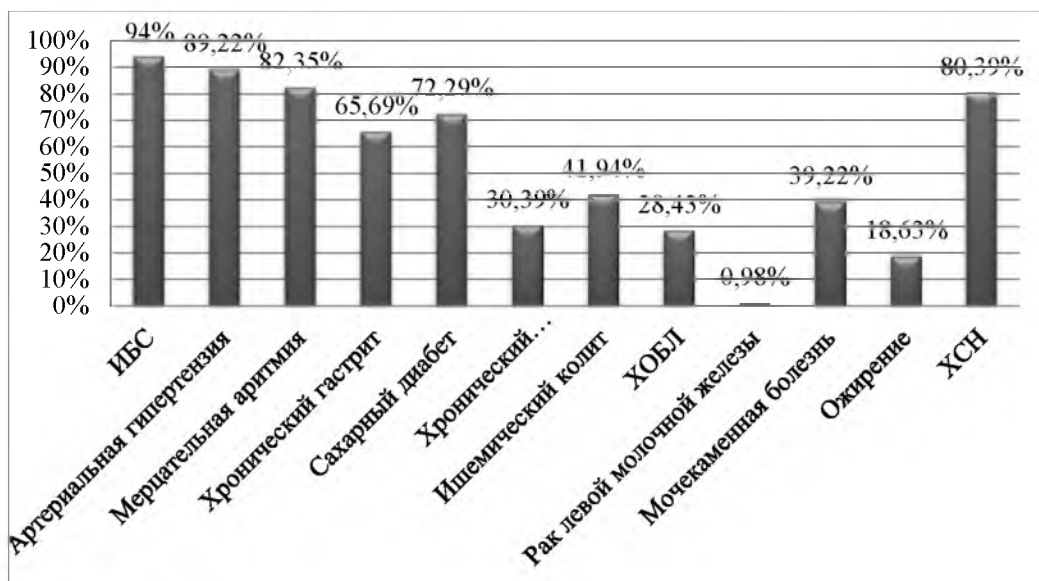


Рис. 1. Структура сопутствующей патологии
Fig. 1. Structure of concomitant pathology

По результатам обследования в приемном отделении врачом хирургом выставлены следующие диагнозы (табл. 2).

Таблица 2
Table 2

Диагноз врача-хирурга приемного отделения
Diagnosis of the doctor-surgeon of the emergency department

Диагноз хирурга приемного отделения	Количество (%)
Тромбоз мезентериальных сосудов	24 (24,49 %)
Острый панкреатит	39 (39,8 %)
Острый калькулезный холецистит	7 (7,14 %)
Перфоративная язва	9 (9,18 %)
Острая кишечная непроходимость	11 (11,22 %)
Желудочно-кишечное кровотечение	4 (4,08 %)
Ущемленная грыжа	4 (4,08 %)

У 27 (27,55 %) больных выявлены выраженные признаки перитонеального абдоминального сепсиса по шкале SOFA (Sepsis-related Organ Failure Assessment) (табл. 3).

Таблица 3
Table 3

Критерии перитонеального абдоминального сепсиса у госпитализированных в стационар
Criteria for peritoneal abdominal sepsis in hospitalized patients

Критерии/Баллы	1		2		3		4	
	Муж	Жен	Муж	Жен	Муж	Жен	Муж	Жен
PaO ₂ /FiO ₂ , мм рт. ст. < 400	1	3	2	-	-	-	-	1
Тромбоциты < 150 × 10 ³ /мм ³	-	-	1	2	-	-	-	-
САД < 70 мм. рт. ст.	1	2	-	3	-	-	1	1
Креатинин > 110 мкмоль/л	-	1	-	1	-	-	-	-
Диурез < 500 мл/сутки	-	1	-	1	-	-	-	-
Билирубин < 20 мкмоль/л	-	-	1	1	-	1	-	-
Шкала комы Глазго < 15 баллов	1	-	-	-	-	-	-	1
Всего	3	7	4	8	-	1	1	3



Данное осложнение было выявлено у больных, госпитализированных свыше 24 часов от начала развития клинических проявлений. Пациенты были госпитализированы в тяжелом состоянии изначально в анестезиолого-реанимационное отделение. Больные были дообследованы, проведена предоперационная подготовка с целью дезинтоксикации и стабилизации гемодинамики.

Все пациенты подверглись оперативному лечению (табл. 4). Интраоперационно диагноз был верифицирован, у всех был диагностирован тромбоз мезентериальных сосудов и распространенный характер перитонита, воспалительный экссудат в основном фибринозного характера был отмечен во всех отделах брюшной полости. При этом диагностическая лапаротомия, санация и дренирование брюшной полости проведены 26 больным (26,53 %), диагностическая лапароскопия, санация и дренирование брюшной полости – в 42 (42,86 %) клинических наблюдениях. У всех этих больных был выявлен тотальный некроз кишечника (тонкая и толстая кишки имели бурый, серый цвет, тусклые петли кишечника с множественными и обширными очагами некрозов, отечная брыжейка, отсутствие пульсации брыжеечных сосудов. У больных с сегментарным некрозом различных отделов кишечника были выполнены левосторонняя гемиколэктомия – у 4 (4,08 %), правосторонняя гемиколэктомия – у 11 (11,22 %), субтотальная резекция тонкой кишки – у 2 (2,04 %), сегментарная резекция тонкой кишки – у 13 (13,27 %) больных соответственно.

Таблица 4
Table 4

Характер выполненного оперативного вмешательства
The nature of the performed surgical intervention

Название операции	Количество (%)	Пол		Осложнения (%)	Исход	
		Муж	Жен		Выздор.	Умерли
Диагностическая лапаротомия	26 (26,53 %)	6	20	-	-	26
Диагностическая лапароскопия	42 (42,86 %)	9	33	-	-	42
Левосторонняя гемиколэктомия	4 (4,08 %)	1	3	2	1	3
Правосторонняя гемиколэктомия	11 (11,22 %)	6	5	2	9	2
Субтотальная резекция тонкой кишки	2 (2,04 %)	2	-	-	-	2
Сегментарная резекция тонкой кишки	13 (13,27 %)	11	2	-	12	1
Всего	98 (100 %)	35 (35,71 %)	63 (64,29 %)	4 (4,08 %)	22 (22,45 %)	76 (77,55 %)

В раннем послеоперационном периоде было выявлено 4 (4,08 %) осложнения, в связи с чем данным больным были выставлены показания к релапаротомии. В трех случаях после левосторонней гемиколэктомии, а также один больной после правосторонней гемиколэктомии показанием послужил продолженный некроз кишечника – больные погибли. В одном клиническом наблюдении после перенесенной правосторонней гемиколэктомии развилась ранняя спаечная кишечная непроходимость. Был выполнен адгезиолизис с резекцией межкишечного анастомоза с благоприятным исходом.

Благоприятный исход отмечен у 22 (22,45 %), умерло 76 (77,55 %) больных. По результатам патологоанатомического вскрытия непосредственной причиной смерти явилось полиорганная недостаточность вследствие перитонита, развившегося на почве острого

нарушения мезентериального кровообращения и некроза кишечника. Следует отметить, что все выжившие были госпитализированы в стационар в первые 12 часов с момента заболевания. Наиболее сложной ситуацией явилось сочетание инфаркта кишечника, осложненного перитонитом. В этой ситуации запускался синдром «взаимного отягощения», в следствие чего перитонит усугублял тяжесть основного заболевания.

Интраоперационно у 38 (38,78 %) больных отмечен серозный перитонит, из них у 9 (9,18 %) был отмечен геморрагический компонент, а у 51 (52,04 %) – фибринозный характер перитонита. Бактериальный «пейзаж», высеянный из брюшной полости, представлен на следующей диаграмме.

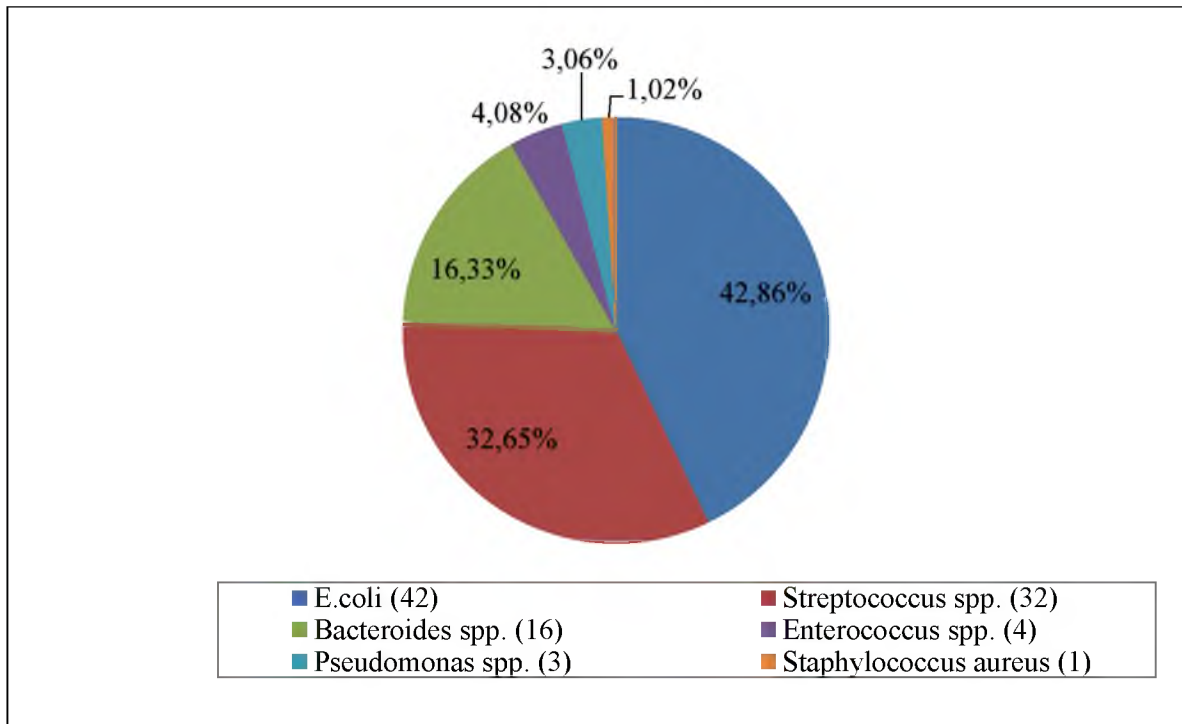


Рис. 2. Характер возбудителей, выявленных из перитонеального экссудата
Fig. 2. The nature of pathogens identified from peritoneal exudate

«Микробный пейзаж», высеянный из перитонеального экссудата брюшной полости, соответствует литературным данным. Так, преобладают E. coli – 42,86 %, на втором месте Streptococcus spp. – 32,65 %, на третьем месте Bacteroides spp. – 16,33 %. Менее всего в перитонеальном экссудате выявлялся Staphylococcus aureus – 1,02 %.

Таким образом, представленная в нашем исследовании информация подтверждает, какой сложной в плане диагностики является данная патология.

Заключение и выводы

1. На данный момент не существует единого подхода к диагностике и лечению сосудистых заболеваний кишечника. Все известные способы диагностики неспецифичны и имеют свои показания и противопоказания.
2. У пациентов с острым нарушением мезентериального кровообращения имеет место неспецифическая клиническая картина, что существенно затрудняет диагностику данного заболевания.
3. Сотрудники скорой медицинской помощи имеют недостаточный уровень настороженности по отношению к сосудистым заболеваниям кишечника.



4. У больных острым нарушением мезентериального кровообращения, осложненного перитонитом, преимущественно имел место фибринозно-гнойный перитонит, отмеченный в 61,22 % наблюдений.

5. Выраженные клинические проявления абдоминального перитонеального сепсиса выявлены у 27,55 % больных острым нарушением мезентериального кровообращения, осложненного перитонитом.

6. Только ранняя госпитализация и активная хирургическая тактика в условиях стационара может позволить уменьшить количество неудовлетворительных результатов в лечении острого нарушения мезентериального кровообращения.

7. Следует активно в амбулаторных условиях выявлять пациентов с высоким риском возможного развития острого нарушения мезентериального кровообращения и проводить комплексное профилактическое лечение, направленное на предотвращение развития такого жизнеугрожающего осложнения, каким является мезентериальный тромбоз.

Список литературы

1. Бархатов И.В., Бархатова Н.А. 2017. Ультразвуковые методы и критерии диагностики патологии непарных висцеральных ветвей брюшной аорты (обзор литературы). Вестник новых медицинских технологий, 1: 270–277.
2. Битюков С.Л., Демиденко В.В. 2019. Результаты лечения острого мезентериального тромбоза в условиях общехирургического стационара. Морфологический альманах им. В.Г. Ковешникова, 17 (1): 3–6.
3. Вечорко В.И., Аносов В.Д., Силаев Б.В. 2020. Диагностика и лечение острых хирургических заболеваний у пациентов с COVID-19. Вестник РГМУ, 3: 71–76.
4. Еремина А.В. Этиопатогенетические факторы развития мезентериальных тромбозов. 2019. FORCIPE. Available at: <https://cyberleninka.ru/article/n/etiopatogeneticheskie-factory-razvitiya-mezenterialnyh-trombozov> (accessed at: 13 January 2021).
5. Игнатьев В.Г. 2012. Результаты лечения тромбоза мезентериальных сосудов. Бюллетень Восточно-Сибирского научного центра сибирского отделения Российской академии медицинских наук, S4: 55–56.
6. Коровин А.Я., Андреева М.Б., Туркин Д.В., Трифанов Н.А. 2018. Комплексное лечение пациентов с острым артериальным мезентериальным тромбозом и перитонитом. Вестник хирургии, 26 (2): 179–187.
7. Ойроткинова О.Ш., Белякин С.А., Мироненко Д.А. 2011. Дифференциальные подходы к диагностике хронической абдоминальной ишемии. Архивв внутренней медицины, 2: 64–68.
8. Попова Н.Г., Степанова Н.Н., Доровская Е.Н., Рябинина М.А., Сушкова Е.А. 2017. Мезентериальный тромбоз как причина некротизирующего колита у недоношенных детей. Вопросы детской диетологии, 15 (1): 63а.
9. Стяжкина С.Н., Галлямова Л.Р. 2018. Клинический случай желчнокаменной болезни с сопутствующей патологией – мезентериальный тромбоз тонкого кишечника. Синергия наук, 23: 913–919.
10. Сухаруков А.С., Нарезкин Д.В. 2020. Нерешенные вопросы диагностики острых нарушений мезентериального кровообращения. Вестник Ивановской медицинской академии, 1: 40–42.
11. Ярощук С.А., Баранов А.И., Каташева Л.Ю., Лещишин Я.М. 2018. Острая мезентериальная ишемия: подходы к диагностике и оперативному лечению. Медицина в Кузбассе, 2: 35–42.
12. Acosta, S., 2014. Surgical management of peritonitis secondary to acute superior mesenteric artery occlusion. World Journal Gastroenterology, 20 (29): 9936–9941.
13. Acosta, S., 2010. Epidemiology of mesenteric vascular disease: clinical implications. Seminars in Vascular Surgery, 23 (1): 4–8.
14. Duran M., Pohl E., Grabitz K., Schelzig H., Sagban T., Simon F. 2015. The importance of open emergency surgery in the treatment of acute mesenteric ischemia. World journal of emergency surgery, 26: 10–45.

15. Gnanapandithan K., Feuerstadt P. 2020. Review Article: Mesenteric Ischemia. *Current Gastroenterology Report*, 22 (4): 17.
16. Kärkkäinen J., Acosta S. 2017. Acute mesenteric ischemia (PART I) – Incidence, etiologies, and how to improve early diagnosis. *Best Practice & Research Clinical Gastroenterology*, 31 (1): 15–25.
17. Kerzmann A., Haumann A., Boesmans E., Detry O., Defraigne J. 2018. Acute mesenteric ischemia. *Revue Medicale de Liege*, 73 (5–6): 300–303.
18. Monita M., Gonzalez L. 2020. Acute Mesenteric Ischemia. StatPearls Publishing. Available at: <https://www.statpearls.com/ArticleLibrary/viewarticle/25017> (accessed 21 December 2020).
19. Sise M. 2010. Mesenteric ischemia: the whole spectrum. *Scandinavian journal of surgery*, 99 (2): 106–110.
20. Yilmaz E., Carti E. 2017. Prognostic factors in acute mesenteric ischemia and evaluation with Mannheim Peritonitis Index and platelet-to-lymphocyte ratio. *Turkish journal of trauma & emergency surgery: TJTES*, 23 (4): 301–305.

References

1. Barhatov I.V., Barhatova N.A. 2017. Ul'trazvukovye metody i kriterii diagnostiki patologii neparnykh visceral'nykh vetvej bryushnoj aorty (obzor literatury) [Ultrasound methods and diagnostic criteria for the pathology of unpaired visceral branches of the abdominal aorta (literature review)]. *Vestnik novykh medicinskih tekhnologij*, 1: 270–277.
2. Bityukov S.L., Demidenko V.V. 2019. Rezul'taty lecheniya ostrogo mezenterial'no-go tromboza v usloviyah obshchekhirurgicheskogo stacionara [Results of treatment of acute mesenteric thrombosis in a general surgical hospital]. *Morfologicheskij al'manah im. V.G. Koveshnikova*, 17 (1): 3–6.
3. Vechorko V.I., Anosov V.D., Silaev B.V. 2020. Diagnostika i lechenie ostryh hirurgicheskikh zabolevanij u pacientov s COVID-19. [Diagnosis and treatment of acute surgical diseases in patients with COVID-19]. *Vestnik RGMU*, 3: 71–76.
4. Eremina A.V. 2019. Etiopatogeneticheskie faktory razvitiya mezenterial'nykh trombozov [Etiopathogenetic factors in the development of mesenteric thrombosis] *FORCIPE*. Available at: <https://cyberleninka.ru/article/n/etiopatogeneticheskie-faktory-razvitiya-mezenterialnykh-trombozov> (accessed at: 13 January 2021) 01.2021).
5. Ignat'ev V.G. 2012. Rezul'taty lecheniya tromboza mezenterial'nykh sosudov [The results of treating thrombosis of the mesenteric vessels]. *Byulleten' Vostochno-Sibirskogo nauchnogo centra sibirskogo otdeleniya Rossijskoj akademii medicinskih nauk*, S4: 55–56.
6. Korovin A.Ya., Andreeva M.B., Turkin D.V., Trifanov N.A. 2018. Kompleksnoe lechenie pacientov s ostrym arterial'nyim mezenterial'nyim trombozom i peritonitom [Complex treatment of patients with acute arterial mesenteric thrombosis and peritonitis]. *Vestnik hirurgii*, 26 (2): 179–187.
7. Ojnotkinova O.Sh., Belyakin S.A., Mironenko D.A. 2011. Differencial'nye podhody k diagnostike hronicheskoy abdominal'noj ishemii. [Differential approaches to the diagnosis of chronic abdominal ischemia]. *Arhiv" vnutrennej mediciny*, 2: 64–68.
8. Popova N.G., Stepanova N.N., Dorovskaya E.N., Ryabinina M.A., Sushkova E.A. 2017. Mezenterial'nyj tromboz kak prichina nekrotiziruyushchego kolita u nedonoshennykh detej [Mesenteric thrombosis as a cause of necrotizing colitis in premature infants]. *Voprosy detskoj dietologii*, 15 (1): 63a.
9. Styazhkina S.N., Gallyamova L.R. 2018. Klinicheskij sluchaj zhelchnokamennoj bolezni s soputstvuyushchej patologiej – mezenterial'nyj tromboz tonkogo kishechnika [Clinical case of cholelithiasis with concomitant pathology-mesenteric thrombosis of the small intestine]. *Sinergiya nauk*, 23: 913–919.
10. Sukharukov A.S., Narezkin D.V. 2020. Nereshennyye voprosy diagnostiki ostryh narushenij mezenterial'nogo krovoobrashcheniya [Unresolved issues of diagnosis of acute disorders of mesenteric blood circulation]. *Vestnik Ivanovskoj medicinskoj akademii*, 1: 40–42.
11. Yaroshchuk S.A., Baranov A.I., Katasheva L.Yu., Leshchishin Ya.M. 2018. Ostraya mezenterial'naya ishemiya: podhody k diagnostike i operativnomu lecheniyu [Acute mesenteric ischemia: approaches to diagnosis and surgical treatment]. *Medicina v Kuzbasse*, 2: 35–42.
12. Acosta S., 2014. Surgical management of peritonitis secondary to acute superior mesenteric artery occlusion. *World Journal Gastroenterology*, 20 (29): 9936–9941.



13. Acosta S., 2010. Epidemiology of mesenteric vascular disease: clinical implications. *Seminars in Vascular Surgery*, 23 (1): 4–8.
14. Duran M., Pohl E., Grabitz K., Schelzig H., Sagban T., Simon F. 2015. The importance of open emergency surgery in the treatment of acute mesenteric ischemia. *World journal of emergency surgery*, 26: 10–45.
15. Gnanapandithan K., Feuerstadt P., 2020. Review Article: Mesenteric Ischemia. *Current Gastroenterology Report*, 22 (4): 17.
16. Kärkkäinen J., Acosta S. 2017. Acute mesenteric ischemia (PART I) – Incidence, etiologies, and how to improve early diagnosis. *Best Practice & Research Clinical Gastroenterology*, 31 (1): 15–25.
17. Kerzmann A., Haumann A., Boesmans E., Detry O., Defraigne J. 2018 [Acute mesenteric ischemia. *Revue Medicale de Liege*, 73 (5–6): 300–303.
18. Monita M., Gonzalez L. 2020. Acute Mesenteric Ischemia. Stat Pearls Publishing. Available at: <https://www.statpearls.com/ArticleLibrary/viewarticle/25017> (accessed 21 December 2020).
19. Sise M. 2010. Mesenteric ischemia: the whole spectrum. *Scandinavian journal of surgery*, 99 (2): 106–110.
20. Yılmaz E., Carti E. 2017. Prognostic factors in acute mesenteric ischemia and evaluation with Mannheim Peritonitis Index and platelet-to-lymphocyte ratio. *Turkish journal of trauma & emergency surgery: TJTES*, 23 (4): 301–305.

ИНФОРМАЦИЯ ОБ АВТОРАХ

INFORMATION ABOUT THE AUTHORS

Нарезкин Дмитрий Васильевич, профессор, доктор медицинских наук, заведующий кафедрой госпитальной хирургии Лечебного факультета Смоленского государственного медицинского университета, г. Смоленск, Россия

Dmitry V. Narezkin, professor, M. D., Head of the Department of Hospital Surgery, Faculty of Medicine, Smolensk State Medical University, Smolensk, Russia

Сухаруков Александр Сергеевич, врач-хирург ОГБУЗ «Клиническая больница скорой медицинской помощи», очный аспирант кафедры госпитальной хирургии, Смоленский государственный медицинский университет, г. Смоленск, Россия

Alexander S. Sukharukov, surgeon of the «Clinical Hospital of Emergency Medical Care», postgraduate student of the Department of Hospital Surgery, Smolensk State Medical University, Smolensk, Russia

Безалтынних Александр Александрович, врач-хирург, ОГБУЗ «Клиническая больница скорой медицинской помощи», доцент кафедры госпитальной хирургии Смоленского государственного медицинского университета, г. Смоленск, Россия

Alexander A. Bezaltynnykh, surgeon of the «Clinical Hospital of Emergency Medical Care», Ass. Prof of the Department of Hospital Surgery, Smolensk State Medical University, Smolensk, Russia

Сергеев Алексей Владимирович, врач-хирург, ОГБУЗ «Клиническая больница скорой медицинской помощи», доцент кафедры госпитальной хирургии Смоленского государственного медицинского университета, г. Смоленск, Россия

Alexey V. Sergeev, surgeon of the «Clinical Hospital of Emergency Medical Care», Ass. Prof of the Department of Hospital Surgery, Smolensk State Medical University, Smolensk, Russia