



УДК 611.732.71; 611.732.72
DOI 10.52575/2687-0940-2021-44-2-246-254

Электромиографическая характеристика функционального состояния собственно жевательной и височной мышц у пациентов с применением назубной шины в сравнении с показателями физиологического покоя нижней челюсти

Золотова М.И., Гуйтер О.С., Акулина М.В., Маркитан Г.С., Акулин В.С.
Рязанский государственный медицинский университет имени академика И.П. Павлова,
Россия, 390026, г. Рязань, ул. Высоковольтная, д. 9
E-mail: sanferova94@mail.ru

Аннотация. Травмы челюстно-лицевой области, в частности переломы нижней челюсти, составляют 70–85 % всех переломов костей лица и значительно увеличивают сроки постоперационной реабилитации пациентов. Необходимость иммобилизации и постоперационной реабилитации пациентов обусловлена риском возникновения таких осложнений, как контрактура нижней челюсти, повышенный тонус мышц, нарушение окклюзионных взаимоотношений зубов, и, как следствие, развитие патологии со стороны височно-нижнечелюстного сустава и значительные проблемы впоследствии оказания ортопедической помощи пациентам. В статье проводится анализ электромиографических показателей функционального состояния височной и собственно жевательной мышц у здоровых пациентов в состоянии физиологического покоя нижней челюсти. Полученные результаты сравниваются с электромиографическими показателями мышц, с применением назубной шины с сообщающимися каналами для временной иммобилизации челюстей. Данные исследования доказывают преимущества использования назубной шины и выявления нормальных электромиографических показателей мышц у здоровых пациентов.

Ключевые слова: перелом челюсти, электромиография, временная иммобилизация, физиологический покой нижней челюсти.

Для цитирования: Золотова М.И., Гуйтер О.С., Акулина М.В., Маркитан Г.С., Акулин В.С. Электромиографическая характеристика функционального состояния собственно жевательной и височной мышц у пациентов с применением назубной шины в сравнении с показателями физиологического покоя нижней челюсти. Актуальные проблемы медицины. 44 (2): 246–254. DOI: 10.52575/2687-0940-2021-44-2-246-254.

Electromyographic characteristics of the functional state of the masseter and temporal muscles proper in patients using a dental splint in comparison with the parameters of the physiological rest of the lower jaw

**Maria I. Zolotova, Olga S. Guyter, Maria V. Akulina, Gleb S. Markitan,
Vladislav S. Akulin**

Ryazan State Medical University named after academician I.P. Pavlov,
9 Vysokovoltynaya St., Ryazan, 390026, Russia
E-mail: sanferova94@mail.ru

Abstract. Injuries to the maxillofacial region, in particular, fractures of the mandible, account for 70–85 % of all fractures of the facial bones and significantly increase the duration of postoperative rehabilitation of patients. The need for immobilization and postoperative rehabilitation of patients is due to the risk of complications such as contracture of the lower jaw, increased muscle tone, violation of the

occlusal relationship of the teeth, and as a result, the development of pathology from the temporomandibular joint and significant problems subsequently providing orthopedic care to patients. The article analyzes the electromyographic indicators of the functional state of the temporal and masticatory muscles proper in healthy patients in a state of physiological rest of the lower jaw. The results obtained are compared with the electromyographic parameters of muscles using a dental splint with communicating channels for temporary immobilization of the jaws. These studies prove the benefits of using a dental splint and the detection of normal electromyographic muscle parameters in healthy patients.

Keywords: jaw fracture, electromyography, temporary immobilization, physiological rest of the lower jaw.

For citation: Zolotova M.I., Guyter O.S., Akulina M.V., Markitan G.S., Akulin V.S. Electromyographic characteristics of the functional state of the masseter and temporal muscles proper in patients using a dental splint in comparison with the parameters of the physiological rest of the lower jaw. *Challenges in Modern Medicine*. 44 (2): 246–254 (in Russian). DOI: 10.52575/2687-0940-2021-44-2-246-254.

Введение

Из анализа литературы следует, что данные для сравнения электромиографических показателей не во всех случаях достоверно показывают варианты нормы для здоровых людей. Также достаточно сложно сравнить их с данными пациентов, у которых наблюдается патология со стороны челюстно-лицевой области. Электромиографические показатели здоровых пациентов могут использоваться не только для проведения сравнительной характеристики с группой больных, но и для изучения и уточнения плана лечения той или иной патологии челюстно-лицевой области. Из литературных источников известно, что распространенность травматизма челюстно-лицевой области с каждым годом возрастает. [Митин и др., 2018 (2); Митин и др., 2020]. В частности, переломы нижней челюсти составляют до 70–85 % всех переломов костей челюстно-лицевой области [Митин и др., 2018a; Guyter et. al., 2019]. Переломы нижней челюсти обнаруживаются у 44,2 % пострадавших, поступающих в отделения скорой медицинской помощи с травмой лица, и только в 7 % случаев перелом не подтверждается результатами осмотра при наличии клинических проявлений. Наиболее частыми причинами переломов челюстно-лицевой области являются дорожно-транспортные происшествия (40–42 %), падения, нападения, спортивные и производственные травмы [Ургуналиев, Кулназаров, 2016; Масляков и др., 2018]. Средний возраст пациентов с переломом нижней челюсти у мужчин составляет 38 лет, у женщин – 40 лет, соотношение мужчин и женщин 5:1 [Пешков, Гуревич, 2016]. Значительную часть в общей структуре травм челюстно-лицевой области в последние годы составляют и пациенты пожилого и старческого возраста [Самохвалов и др., 2016]. Одним из самых распространенных методов фиксации отломков нижней челюсти является двухчелюстное шинирование [Лебеденко, Каливрадджиян, 2011]. Переломы нижней челюсти сопровождаются анатомическими и функциональными расстройствами со стороны мышечного аппарата челюстно-лицевой области [Поспелов и др., 2017; Ахмедова, 2018]. Нарушение физиологического равновесия мышц наблюдается не только прямым воздействием внешней силы на последнюю, но и возникает совершенно независимо от повреждения мышцы. Часто такое явление является следствием уменьшения расстояния между пунктами прикрепления мышц в результате перелома кости [Флейшер, 2016]. Мышечный аппарат челюстно-лицевой области травмируется острыми краями поврежденной кости, и, кроме того, в воспалительном очаге вырабатываются химические раздражители, вызывающие их повышенную рефлекторную возбудимость [Гуськов и др., 2019]. По данным электромиографического спектра активности можно предполагать о степени повреждения жевательных мышц и дальнейшем прогнозе восстановления костной структуры после перелома нижней челюсти [Попов, Сатыго, 2009]. Важным условием для более успешного лечения переломов нижней челюсти является возможность более раннего восстановления активности мышц в послеоперационном периоде, что благотворно влияет на образование костной мозоли [Рога-



чева, 2020; Гуськов и др., 2021]. При полном заживлении перелома нижней челюсти быстро восстанавливаются все функции зубо-челюстной системы.

Цель исследования. Анализ электромиографических показателей жевательных и височных мышц, их изучение у здоровых пациентов мужского пола в возрасте от 25 до 40 лет с ортогнатическим прикусом при физиологическом покое нижней челюсти и сравнение данных при использовании назубной шины для иммобилизации челюстей [Патент на полезную модель № 202856].

Материалы и методы

Исследование проводилось в соответствии с планом научных исследований кафедры ортопедической стоматологии и ортодонтии с курсом пропедевтики стоматологических заболеваний РязГМУ. Протокол исследования утвержден ЛЭК РязГМУ № 4 от 06.11.2018. Перед началом исследования все испытуемые подписывали информированное согласие.

Для выявления и интерпретации полученных результатов данное исследование проводилось у 10 здоровых пациентов мужского пола в возрасте от 20 до 45 лет. У всех испытуемых отсутствовали дефекты зубных рядов и зубов, полость рта была санирована, прикус – ортогнатический (табл. 1).

Таблица 1
Table 1

Параметры включения пациентов в группу исследования
Patient inclusion parameters in the study group

Характеристика пациентов	Пациенты мужского пола в возрасте от 20 до 45 лет
Определение индекса Helkimo	Боковые и передние движения нижней челюсти до 7 мм, открывание рта по средней линии до 50 мм, подвижность челюсти не ограничена. Пальпация жевательных мышц безболезненная, функция сустава в норме (подтверждена данными КЛКТ).
Анамнез жизни	Отсутствие соматических патологий, травм челюстно-лицевой области. Консультации у врача-стоматолога каждые 6 месяцев с целью проведения санации и профилактических мероприятий.
Осмотр окклюзионных взаимоотношений зубов	Все испытуемые имели ортогнатический прикус (1 класс по классификации Энгля). У всех исследуемых пациентов при изучении зубов, отмечалось отсутствие эрозий, абразий, стираемости и абфракций.

В исследование были включены пациенты, которым на первом этапе исследования была проведена электромиография собственно жевательных и височных мышц при сжатии челюстей и затем предлагался метод депрограммирования мышц с использованием пластинки с накусочной площадкой (рис. 1). После припасовки и наложения данной конструкции в полость рта в течение двух недель пациентам предлагалось ношение пластинки, тем самым происходило снижение тонуса мышц челюстно-лицевой области. Через 4 недели этим же пациентам накладывалась универсальная назубная шина, предназначенная для иммобилизации челюстей и расслабления мышечного аппарата (рис. 2). Данная конструкция не только используется на этапе временной иммобилизации, но и позволяет сократить сроки постоперационной реабилитации пациентов с травмами челюстно-лицевой области. Запись и регистрацию мышечных биопотенциалов проводили по схеме: в состоянии покоя (20 с).

Исследование проводилось на аппаратно-программном комплексе «Нейро-МВП» фирмы Нейрософт (адрес: Россия, 153032, г. Иваново, ул. Воронина, д. 5).

Электрическую активность мышц регистрировали одновременно с двух сторон, таким образом, изучали функциональные состояния собственно-жевательной мышцы (Masseter, Trigemini (r.mandibularis), Nucl.motor.n.trigemini) и височной мышцы

(Temporalis, Trigemini (r.mandibularis), Nucl.motor.n.trigemini) у выбранной группы пациентов. В области моторных точек жевательной и височной мышцы фиксировались поверхностные чашечковые электроды, необходимые для отведения биопотенциалов. Кожу лица исследуемого обрабатывали спиртом, далее слегка оттягивали мягкие ткани на себя и локализовали электрод в моторных точках так, чтобы его рабочая часть находилась в мышце.

Сформированные массивы данных проверяли на характер распределения, используя критерий Колмогорова – Смирнова. В связи с тем, что распределение выборочных данных носило нормальный характер, для выявления различий средних величин использовали критерий Стьюдента. За критический уровень значимости принимали $p < 0,05$. Статистический анализ проводили, используя пакет прикладных программ Statistica 6.

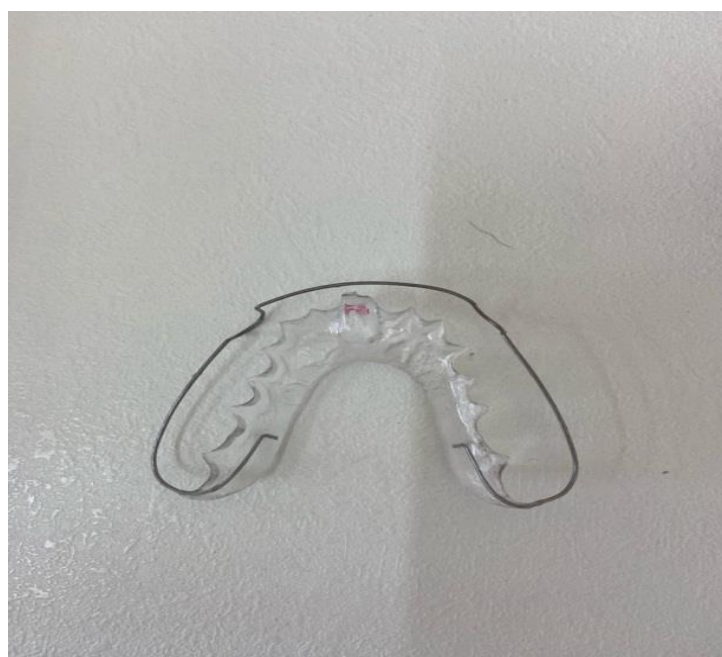

Рис. 1. Пластика с накусочной площадкой
Fig. 1. A plate with a bite pad

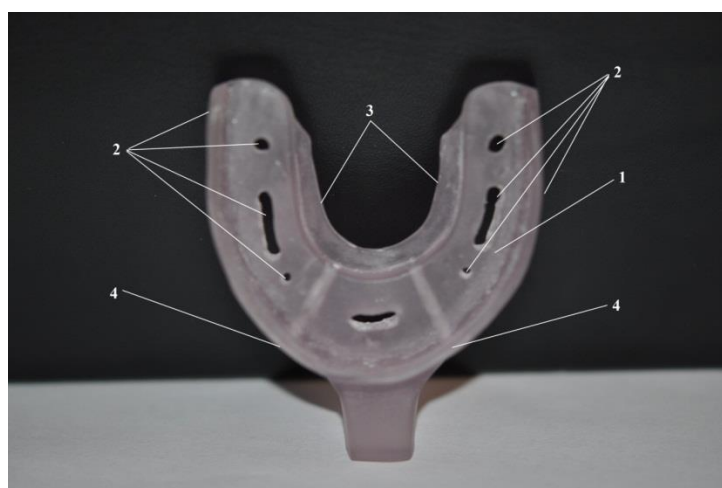


Рис. 2. Назубная шина с сообщающимися каналами для временной иммобилизации при переломах челюстей, вид снизу: 1 – базис шины; 2 – отверстия для фиксации шины в полости рта; 3 – внутренний борт шины; 4 – отверстия для зонда

Fig. 2. A dental splint with communicating channels for temporary immobilization in case of jaw fractures, bottom view: 1 – bus basis; 2 – holes for fixing the splint in the oral cavity; 3 – inner bead of the tire; 4 – hole for the probe



Полученные результаты

При первоначальном исследовании, то есть при пробе сжатия челюстей, были получены следующие данные (табл. 2):

Таблица 2
Table 2

Электрофизиографическая характеристика правой и левой собственно жевательных и височных мышц при сжатии челюстей
Electrophysiographic characteristics of the right and left masticatory and temporal muscles proper during jaw compression

	M. temporalis (справа)	M. masseter (справа)	M. temporalis (слева)	M. masseter (слева)
Средняя амплитуда (мкВ)	493,1 ± 48,6	529,8 ± 56,5	495,4 ± 50,2	532,1 ± 54,6

Примечание: достоверность при $p < 0,05$.

При исследовании пациентов после этапа депрограммации у пациентов отмечалось снижение ЭМГ показателей мышц, подтвержденное следующими данными (табл. 3):

Таблица 3
Table 3

Электромиографические показатели функционального состояния мышц при физиологическом покое нижней челюсти
Electromyographic indicators of the functional state of the muscles during physiological rest of the lower jaw

	M. temporalis (справа)	M. masseter (справа)	M. temporalis (слева)	M. masseter (слева)
Средняя амплитуда (мкВ)	41,5 ± 4,6	42,1 ± 4,8	40,8 ± 4,5	39,1 ± 5,2

После наложения и адаптации назубной шины с сообщающимися каналами для иммобилизации челюстей у пациентов ЭМГ показатели мышц были следующие: в состоянии покоя отмечалось слабое тоническое напряжение собственно-жевательных и височных мышц, которое характеризовалось на электромиограмме в виде прямой изоэлектрической линии (табл. 4).

Таблица 4
Table 4

Функциональные изменения правой и левой собственно жевательных и височных мышц на этапе применения назубной шины для временной иммобилизации челюстей
Functional changes in the right and left chewing and temporal muscles proper at the stage of using a dental splint for temporary immobilization of the jaws

	M. temporalis (справа)	M. masseter (справа)	M. temporalis (слева)	M. masseter (слева)
Средняя амплитуда (мкВ)	42,8 ± 4,6	44,1 ± 3,6	42,3 ± 4,8	41,1 ± 5,8

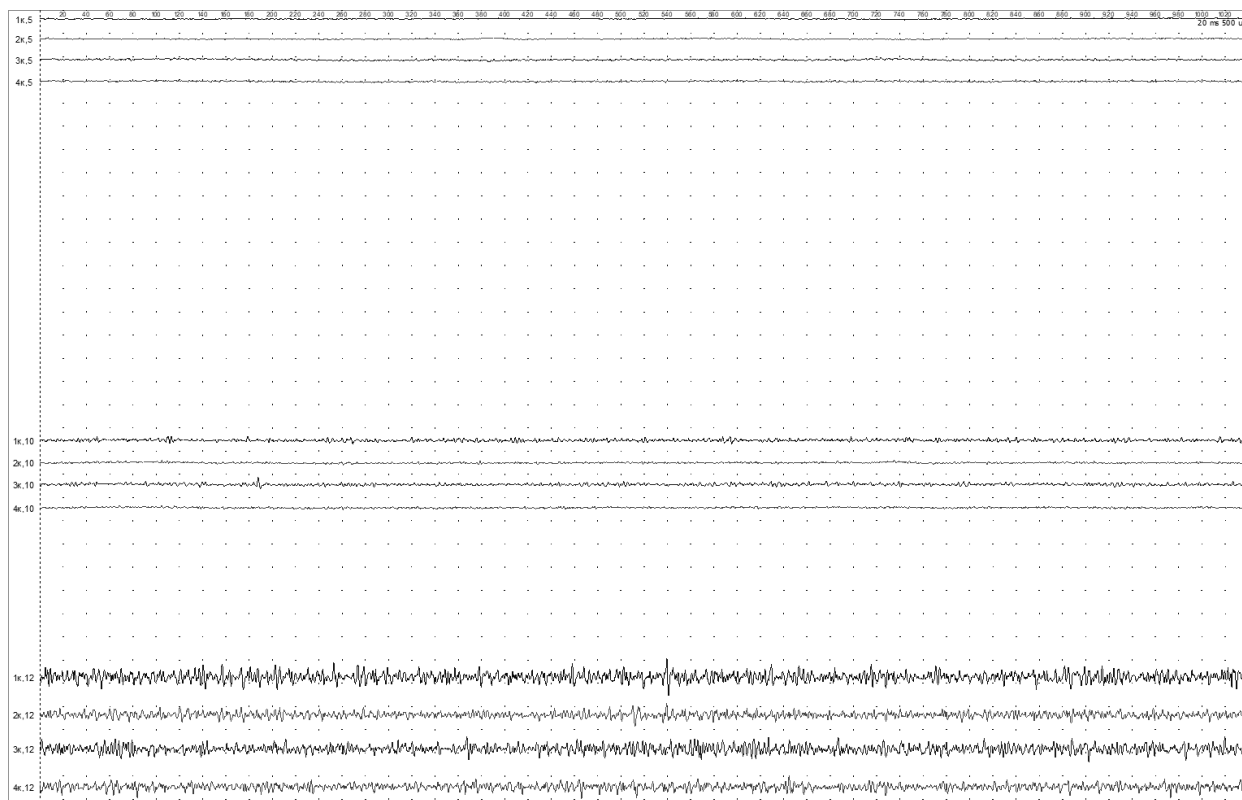


Рис. 3. Электромиограмма пациента Т., 25 лет, при физиологическом покое нижней челюсти с применением назубной шины, в фазе сжатия челюстей

Fig. 3. Electromyogram of patient T., 25 years old, with physiological rest of the lower jaw using a dental splint, in the phase of jaw compression

Выводы

1. Назубная шина с сообщающимися каналами для временной иммобилизации челюстей может быть использована на этапе не только оказания первой или само-помощи, но и на этапах постоперационной реабилитации пострадавших. По данным ЭМГ, мышечный компонент при применении данной конструкции находится в диапазоне такого же числового коридора, как и в фазе физиологического покоя нижней челюсти.

2. Данные ЭМГ, полученные в результате исследования в фазе физиологического покоя нижней челюсти, могут быть адаптированы и использованы как стандарты для проведения сравнительной характеристики нормы и патологии со стороны челюстно-лицевой области.

3. Применение депрограммации мышц в ортопедической стоматологии имеет важный клинический аспект на этапе поиска центрального соотношения челюстей.

Благодарность

Авторы статьи выражают благодарность Гуськову Александру Викторовичу, заведующему кафедрой ортопедической стоматологии и ортодонтии с курсом пропедевтики стоматологических заболеваний РязГМУ, к. м. н., доценту, врачу – стоматологу-ортопеду высшей квалификационной категории, члену стоматологической ассоциации России за всестороннее профессиональное участие и бескорыстную помощь.



Список литературы

1. Ахмедова Н.А. 2018. Анализ зубочелюстных нарушений у пациентов с частичной вторичной адентией и пациентов без нарушения целостности зубных рядов. Наука молодых (Eruditio Juvenium). 6 (3): 347–353. doi:10.23888/НМЖ201863347-353.
2. Гуськов А.В., Зиманков Д.А., Улитенко А.И., Андриевская Н.В. 2019. Сравнительное изучение адгезии временных фиксирующих цементов и ее изменение с добавлением в состав фитозкдистероидсодержащей композиции. Наука молодых (Eruditio Juvenium). 7 (2): 177–183. doi:10.23888/НМЖ201972177-183.
3. Гуськов А.В., Калиновский С.И., Кожевникова М.С., Родина Т.С., Пономарёва Н.А. 2021. Исследование степени влияния архитектоники небного свода съёмных зубных протезов на фонетико-акустические свойства речи протезоносителей. Медико-фармацевтический журнал «Пульс». 23 (4): 101–108.
4. Лебедеенко И.Ю., Каливрадзян Э.С. 2011. Ортопедическая стоматология [Электронный ресурс]. М.: ГЭОТАР-Медиа.
5. Масляков В.В., Барсуков В.Г., Куркин К.Г., Усков А.В., Куликов С.А., Пименов А.В. 2018. Объем оказания первичной доврачебной медико-санитарной помощи лицам из населения с огнестрельными ранениями в условиях локального вооруженного конфликта. Медицина катастроф. 102 (2): 30–33.
6. Митин Н.Е., Гуйтер О.С., Родина Т.С., Калиновский С.И. 2018. Протезирование съёмными замещающими протезами пациентов с дезоморфиновым остеонекрозом челюстей. Клиническая стоматология. 4 (88): 60–63. DOI: 10.37988/1811-153X_2018_4_60.
7. Митин Н.Е., Золотова М.И., Митина Е.Н. 2020. Экспериментальное исследование применения известных вариантов транспортной иммобилизации и сравнение их с оригинальной временной шиной для лечения переломов челюстей. Российский стоматологический журнал. 24 (3): 122–126. doi: 10.17816/1728-2802-2020-24-3-122-126.
8. Митин Н.Е., Родина Т.С., Стрелков Н.Н., Золотова М.И., Волкова В.В. 2018. Варианты временной иммобилизации при переломах челюстей (обзор литературы). Российский медико-биологический вестник имени академика И.П. Павлова. 26 (4): 559–66. doi: 10.23888/PAVLOVJ2018264559-566.
9. Пешков М.В., Гуревич К.Г. 2016. Социальная характеристика и качество жизни пациентов, обращающихся за стоматологической хирургической помощью. Российский медико-биологический вестник имени академика И.П. Павлова. 24 (1): 123–128.
10. Попов С.А., Сатыго Е.А. 2009. Диагностическое значение стандартизированных электромиографических показателей жевательных мышц. Российский стоматологический журнал. 6: 18–20.
11. Пospelов Н.Н., Лукьяненко А.В., Баженов О.В., Садовский И.М. 2017. Особенности организации медицинской помощи раненым в лицо в современных локальных военных конфликтах. Медицинский вестник МВД. 6: 27–31.
12. Рогачева Т.В. 2020. Социально-психологические ресурсы инвалидов трудоспособного возраста в реабилитационном процессе, влияющие на результативность. Личность в меняющемся мире: здоровье, адаптация, развитие. 8–3 (30): 308–318.
13. Самохвалов И.М., Казначеев М.В., Петухов К.В., Суворов В.В., Маркевич В.Ю., Гончаров А.В., Гаврилин С.В., Пичугин А.А., Цымбаленко А.В. 2016. Догоспитальная сортировка как первый этап управления лечением пострадавших. Скорая медицинская помощь. 17 (2): 13–19.
14. Ургуналиев Б.К., Кулназаров А.С. 2016. Современное состояние проблем травматологии челюстно-лицевой области (обзор литературы). Вестник КГМА им. И.К. Ахунбаева. 3: 60–63.
15. Флейшер Г.М. 2016. Особенности клинической картины переломов нижней челюсти. Символ науки. 2–3: 178–82.
16. Guyter O.S., Mitin N.E., Medvedeva K.P., Oleynikov A.A. 2019. The Correlation of The Terms of Orthopedic Treatment of Postoperative Defects of The Maxilla and Psychological Types of Attitudes Towards One's Own Oncological Disease of The Nasopharyngeal Zone., Indo Am. J. P. Sci.; 06 (04).

References

1. Ahmedova N.A. 2018. Analiz zubochelestnykh narushenii u pacientov s chastichnoi vtorichnoi adentiei i pacientov bez narusheniya celostnosti zubnykh ryadov [Analysis of dentoalveolar disorders in patients with partial secondary adentia and patients without violation of dental integrity]. *Nauka molodih (Eruditio Juvenium)*. 6 (3): 347–353. doi_10.23888/HMJ201863347353.
2. Guskov A.V., Zimankov D.A., Ulitenko A.I., Andrievskaya N.V. 2019. Sravnitelnoe izucheniye adgezii vremennykh fiksiruyushchikh cementov i ee izmeneniye s dobavleniem v sostav fitoekdisteroisoderzhashei kompozicii [Comparative study of temporary fixing cements adhesion and its alteration due to adding of phytoecdysteroids-containing compound to composition]. *Nauka molodih (Eruditio Juvenium)*. 7 (2): 177–83. doi:10.23888/HMJ201972177-183.
3. Guskov A.V., Kalinovskii S.I., Kojevnikova M.S., Rodina T.S., Ponomareva N.A. 2021. Issledovaniye stepeni vliyaniya arhitektoniki nebnogo svoda semnykh zubnykh protezov na fonetiko-akusticheskiye svoystva rechi protezonositelei. [Investigation of the degree of influence of the architectonics of the palatine arch of removable dentures on the phonetic-acoustic properties of the speech of prosthetics]. *Mediko-farmaceuticheskii jurnal «Puls»*. 23 (4): 101–108.
4. Lebedenko I.Yu., Kalivradjiyan E.S. 2011. Ortopedicheskaya stomatologiya [Elektronnyy resurs] [Orthopedic dentistry]. M. GEOTAR Media.
5. Maslyakov V.V., Barsukov V.G., Kurkin K.G., Uskov A.V., Kulikov S.A., Pimenov A.V. 2018. Ob'emy okazaniya pervichnoi dovrachebnoi mediko-sanitarnoi pomoschi licam iz naseleniya s ognestrel'nymi raneniyami v usloviyakh lokalnogo vooruZennoy konflikta [The volume of provision of primary pre-medical health care to people from the population with gunshot wounds in a local armed conflict]. *Medicina katastrof*. 102 (2): 30–33.
6. Mitin N.E., Guiter O.S., Rodina T.S., Kalinovskii S.I. 2018. Protezirovaniye semnymi zameschayushchimi protezami pacientov s dezomorfimovym osteonekrozom chelyusteii [Prosthetics with removable replacement prostheses for patients with desomorphine osteonecrosis of the jaws]. *Klinicheskaya stomatologiya*. 4 (88): 60–63. DOI: 10.37988/1811-153X_2018_4_60.
7. Mitin N.E., Zolotova M.I., Mitina E.N. 2020. Eksperimentalnoye issledovaniye primeneniya izvestnykh variantov transportnoi immobilizatsii i sravneniye ih s originalnoi vremennoy shinoi dlya lecheniya perelomov chelyusteii [An experimental study using known variants of transport immobilization and comparing them with the original temporary splint for the treatment of jaw fractures]. *Rossiiskii stomatologicheskii jurnal*. 24 (3): 122–126. doi_10.17816/1728-2802-2020-24-3-122-126.
8. Mitin N.E., Rodina T.S., Strelkov N.N., Zolotova M.I., Volkova V.V. 2018. Varianti vremennoy immobilizatsii pri perelomakh chelyusteii obzor literatury [Variants of temporary immobilization in jaw fractures]. *Rossiiskii mediko-biologicheskii vestnik imeni akademika I.P. Pavlova*. 26 (4): 559–66. doi: 10.23888/PAVLOVJ2018264559-566.
9. Peshkov M.V., Gurevich K.G., 2016. Socialnaya kharakteristika i kachestvo jizni pacientov obraschayushchih'sya za stomatologicheskoi hirurgicheskoi pomoschyu [Social characteristics and quality of life of patients seeking dental surgery]. *Rossiiskii mediko-biologicheskii vestnik imeni akademika I.P. Pavlova*. 24 (1): 123–128.
10. Popov S.A., Satigo E.A. 2009. Diagnosticheskoye znacheniye standartizirovannykh elektromiograficheskikh pokazatelei jevatelnykh mishc [Diagnostic value of standardized electromyographic indicators of masticatory muscles]. *Rossiiskii stomatologicheskii jurnal*. 6: 18–20.
11. Pospelov N.N., Lukyanenko A.V., Bajenov O.V., Sadovskii I.M. 2017. Osobennosti organizatsii meditsinskoy pomoschi ranenim v lico v sovremennykh lokalnykh voennykh konfliktakh [Specifics of organization of medical care for casualties with maxillofacial wounds in present local military conflicts]. *Meditsinskiy vestnik MVD*. 6: 27–31.
12. Rogacheva T.V. 2020. Socialno-psihologicheskoye resursy invalidov trudospособnogo vozrasta v reabilitatsionnom protsesse vliyayushchiye na rezul'tativnost [Socio-psychological resources of disabled individuals of working age that influence effectiveness of rehabilitation process]. *Lichnost v menyayushchetsya mire: zdorove, adaptatsiya, razvitiye*. 8–3 (30): 308–318.
13. Samohvalov I.M., Kaznacheev M.V., Petuhov K.V., Suvorov V.V., Markevich V.Yu., Goncharov A.V., Gavrilin S.V., Pichugin A.A., Cimbalko A.V. 2016. Dogospital'naya sortirovka kak pervyy etap upravleniya lecheniem postradavshikh [Prehospital triage as the first stage in the management of patient care]. *Skoraya meditsinskaya pomosch*. 17 (2): 13–19.



14. Urgunaliyev B.K., Kulnazarov A.S. 2016. Sovremennoe sostoyanie problem travmatologii chelyustno_lichevoi oblasti (obzor literature) [The current state of the problems of traumatology of the maxillofacial area (literature review)], Vestnik KGMA im. I.K. Ahunbaeva. 3: 60–63.
15. Fleisher G.M. 2016. Osobennosti klinicheskoi kartini perelomov nijnei chelyusti [Features of the clinical picture of mandibular fractures]. Simvol nauki. 2–3: 178–82.
16. Guyter O.S., Mitin N.E., Medvedeva K.P., Oleynikov A.A. 2019. The Correlation of The Terms of Orthopedic Treatment of Postoperative Defects of The Maxilla and Psychological Types of Attitudes Towards One's Own Oncological Disease of The Nasopharyngeal Zone., Indo Am. J. P. Sci.; 06 (04).

ИНФОРМАЦИЯ ОБ АВТОРАХ

INFORMATION ABOUT THE AUTHORS

Золотова Мария Игоревна, аспирант кафедры ортопедической стоматологии и ортодонтии с курсом пропедевтики стоматологических заболеваний Рязанского государственного медицинского университета имени академика И.П. Павлова, г. Рязань, Россия

Maria I. Zolotova, Postgraduate Student of the Department of Prosthetic Dentistry and Orthodontics, with a course in Propedeutics of Dental Diseases, Ryazan State Medical University, Ryazan, Russia

Гуйтер Ольга Сергеевна, кандидат медицинских наук, доцент кафедры ортопедической стоматологии и ортодонтии с курсом пропедевтики стоматологических заболеваний Рязанского государственного медицинского университета имени академика И.П. Павлова, г. Рязань, Россия

Olga S. Guyter, Candidate of Medical Sciences, Associate Professor of the Department of Prosthetic Dentistry and Orthodontics with a course on propedeutics of dental diseases at Ryazan State Medical University, Ryazan, Russia

Акулина Мария Викторовна, кандидат биологических наук, доцент, доцент кафедры нормальной физиологии с курсом психофизиологии Рязанского государственного медицинского университета имени академика И.П. Павлова, г. Рязань, Россия

Maria V. Akulina, Candidate of Biological Sciences, Associate Professor, Associate Professor of the Department of Normal Physiology with a course in psychophysiology at Ryazan State Medical University named after Academician I.P. Pavlov, Ryazan, Russia

Маркитан Глеб Сергеевич, студент 5 курса лечебного факультета Рязанского государственного медицинского университета имени академика И.П. Павлова, г. Рязань, Россия

Gleb S. Markitan, 5th year Student of the medical faculty of the Ryazan State Medical University, Ryazan, Russia

Акулин Владислав Станиславович, студент 5 курса лечебного факультета Рязанского государственного медицинского университета имени академика И.П. Павлова, г. Рязань, Россия

Vladislav S. Akulin, 5th year Student of the medical faculty of the Ryazan State Medical University, Ryazan, Russia