



УДК 616.432--053.31/36-091.8:1618.3-06:616.98:578.8281

ИММУНОГИСТОХИМИЧЕСКИЕ ОСОБЕННОСТИ АДЕНОГИПОФИЗА ДЕТЕЙ, УМЕРШИХ В ВОЗРАСТЕ ОТ 6 МЕСЯЦЕВ ДО 1 ГОДА ОТ ВИЧ-ИНФИЦИРОВАННЫХ МАТЕРЕЙ

С.А. ШЕРСТЮК*Харьковский национальный университет имени В.Н. Каразина**e-mail: sherstyuk-sergey@rambler.ru*

Иммуногистохимическое исследование позволило нам определить в аденогипофизе детей, умерших в возрасте от 6 месяцев до 1 года от ВИЧ-инфицированных матерей, снижение интенсивности свечения тиреотропцитов и адренокортикотропцитов, обработанных моноклональными антителами (МКА) к тиреотропному гормону (ТТГ) и адренокортикотропному гормону (АКТГ). Массивное разрастание стромы, увеличение относительного объема хромобильных клеток, за счет уменьшения хромобильных, данные иммуногистохимического исследования указывают на глубокое функциональное истощение аденогипофиза детей, умерших в возрасте от 6 месяцев до 1 года от ВИЧ-инфицированных матерей.

Ключевые слова: аденогипофиз, ВИЧ-инфекция, дети.

Введение. Ключевым звеном адаптационно-компенсаторного механизма эндокринной системы организма, как известно, является аденогипофиз. Несмотря на очевидную важность аденогипофиза в становлении эндокринной системы плода, его возрастная морфология описана лишь в единичных работах [3, 6, 12]. Известно, что при хронической фетоплацентарной недостаточности возникают состояние функционального истощения, декомпенсация эндокринных органов плода, дистрофия и деструкция секреторных клеток. Эти процессы являются не столько следствием нарушения обмена веществ, сколько проявлением перехода организма к аварийной секреции из-за гиперстимуляции со стороны регулирующих систем [3].

Неуклонный рост инфицирования ВИЧ женщин детородного возраста, заставил нас задуматься об особенностях развития ребенка на фоне материнской ВИЧ-инфекции, так как данное обстоятельство, по-видимому, приведет к компенсаторным морфологическим изменениям в организме ребенка в целом и эндокринной системе в частности [5, 7]. В доступной литературе данных о иммуногистохимических особенностях аденогипофиза детей, умерших в возрасте от 6 месяцев до 1 года, от ВИЧ-инфицированных матерей, найти не удалось, поэтому изучение данной проблемы, на наш взгляд, является весьма актуальным.

Целью настоящего исследования явилось выявление иммуногистохимических особенностей аденогипофиза детей умерших в возрасте от 6 месяцев до 1 года от ВИЧ-инфицированных матерей.

Материалы и методы исследования. Материал собирался в период с 1998 по 2011 гг. и предоставлен для изучения Одесским патологоанатомическим бюро. В исследуемую группу (группа Д-2) были отобраны 13 детей, умерших в возрасте от 6 месяцев до 1 года, от матерей с серологически подтвержденной ВИЧ-инфекцией. Для получения достоверных данных материал подбирался тщательно. Причиной смерти детей нашей исследуемой группы явились легочно-сердечная недостаточность, отек головного мозга и полиорганная недостаточность. Группу сравнения (группу Д-1) составили 12 случаев детей умерших в возрасте до 6 месяцев от ВИЧ-инфицированных матерей. Умершие дети группы сравнения погибли вследствие легочно-сердечной недостаточности, отека головного мозга и полиорганной недостаточности.

Аденогипофиз измерялся и взвешивался. Вырезались кусочки, которые после спиртовой проводки заливались в целлоидин-парафин, и изготавливались срезы толщиной 5-6 мкм. Эти срезы окрашивали по методу ван Гизон и по методу Маллори.

Иммуногистохимическое исследование производилось с использованием непрямого метода Кунса в модификации М. Brosman (1979) [1]. Адренокортикотропный гормон (АКТГ) и тиреотропный гормон (ТТГ) выявляли с помощью моноклональных антител (МКА) к АКТГ и ТТГ фирмы Chemicon international (a Serological company).

Иммуногистохимическое исследование проводилось в люминисцентном микроскопе «Axioskop 40» с использованием программного обеспечения Biostat. exe.

Оптическую плотность иммунофлюоресценции определяли по методу Губиной-Вакулик Г.И. и соавторов (Губина-Вакулик Г.И., Сорочкина И.В., Марковский В.Д., Куприянова Л.С., Сидо-

ренко Р.В. «Спосіб кількісного визначення вмісту антигену в біологічних тканинах». Патент на корисну модель № 46489 G01N 33/00, 24.12.2009. Бюл. №4).

Комплекс гистологических, морфометрических исследований проводился на микроскопе Olympus BX-41 с использованием программ Olympus DP-Soft (Version 3:1) и Microsoft Excel [4]. Плотность клеточных элементов пересчитывалась при увеличении 400, в 10 ограниченных полях зрения. Все цифровые данные обрабатывались методами математической статистики с использованием вариационного и альтернативного анализа [4]. При использовании методов альтернативной и вариационной статистики вычисляли среднюю арифметическую степень дисперсии, среднее квадратическое отклонение, среднюю ошибку разницы, вероятность различия. Вероятность различия между двумя средними при малых выборках определяли по таблице Стьюдента с соблюдением условия $(n_1 + n_2 - 2)$ [10]. При определении степени вероятности допускали точность $p < 0,05$, что, как известно, соответствует $P > 95,0\%$.

Результаты исследований. Микроскопически структурированность паренхимы нечеткая, с трудом удавалось визуализировать эпителиальные тяжи, в ряде случаев разделенные сетью синусоидных капилляров и рыхлой волокнистой соединительной тканью.

Обращало на себя внимание массивное разрастание периваскулярной соединительной ткани (рис. 1).

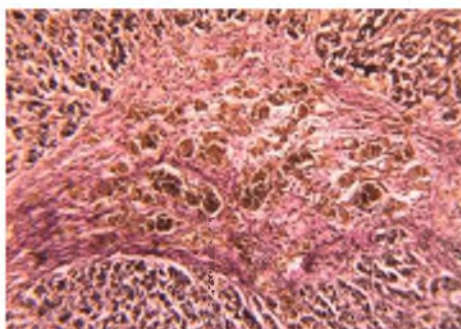


Рис. 1. Аденогипофиз группы Д-2. Сеть полнокровных синусоидных капилляров с резко выраженным периваскулярным склерозом. Окраска по методу ванГизон. $\times 100$

Периферическая часть тяжей была заполнена преобладающей популяцией эндокриноцитов – хромофильными клетками, а срединное положение занимали клетки небольшого размера с нечеткими границами и слабо окрашиваемой цитоплазмой (хромофобные эндокриноциты).

Хромофильные клетки, по тропности их секреторных гранул к красителям, были разделены на ацидофильные и базофильные эндокриноциты, их соотношение составляло 4,3/1.

Популяция клеток, секреторные гранулы которых окрашивались основными красителями (базофильные эндокриноциты), встречались преимущественно в переднемедиальной и переднелатеральной зонах.

Одним из представителей этой группы явились тиреотропоциты полигональной формы с центрально расположенным овальным ядром. Секреторные гранулы данной популяции клеток чаще выявлялись вдоль клеточной мембраны. Интенсивность свечения тиреотропоцитов в препаратах аденогипофиза обработанных МКА к ТТГ оказалась достоверно ниже, чем в группе Д-1 (рис. 2), (табл. 1).

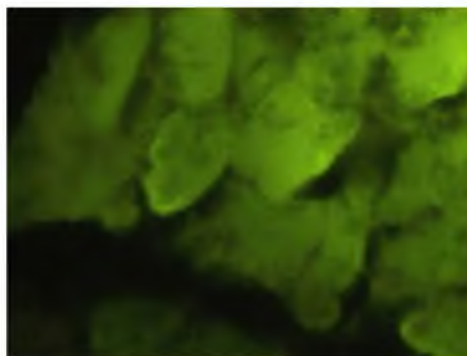


Рис. 2. Слабое специфическое свечение в цитоплазме тиреотропоцитов в аденогипофизе детей группы Д-2. Прямой метод Кунса с МКА к АКТГ, $\times 600$

Адренкортикотропоциты определялись зачастую в переднемедиальной области аденогипофиза и имели, как правило, полигональную форму. Дольчатое ядро, занимало центральное положение в клетке. Цитоплазма окрашивалась в голубоватый цвет. Интенсивность свечения



адренокортикотропоцитов в препаратах обработанных МКА к АКТГ была слабой (рисунок 3), соответственно показатель оптической плотности оказался ниже такового в группе Д-1 (табл. 1).

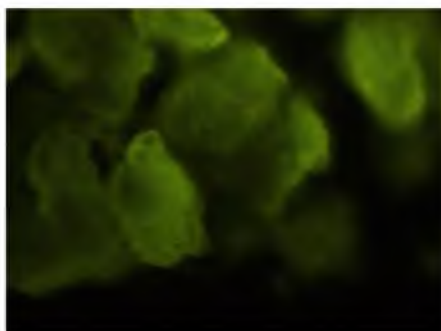


Рис. 3. Слабое специфическое свечение адренокортикотропоцитов в аденогипофизе группы Д-2. Прямой метод Кунса с МКА к АКТГ, х600

Обсуждение результатов. Как свидетельствуют данные литературы, увеличение относительного объема хромофильных клеток за счет уменьшения хромофобных, выявленное в данной исследуемой группе, является подтверждением напряжения компенсаторных возможностей аденогипофиза [8].

По-видимому, в нашем случае дети, умершие в возрасте от 6 месяцев до 1 года от ВИЧ-инфицированных матерей, не были подвержены нарушению развития аденогипофиза в эмбриогенезе, но испытывали высокое функциональное напряжение длительный период времени, включая и внутриутробный период, что привело к напряжению, а в последующем и к срыву адаптационно-компенсаторных возможностей аденогипофиза, так как известно, что длительное действие повреждающего фактора (длительно текущий поздний токсикоз, сердечно-сосудистая патология, профвредности и др.) может привести к угнетению (иногда резкому) функционального состояния аденогипофиза [2, 9, 11, 12]. Данные иммуногистохимического исследования свидетельствующие о прогрессивном снижении интенсивности свечения тиреотропоцитов и адренокортикотропоцитов, также являются подтверждением того, что функциональное состояние аденогипофиза детей, умерших в возрасте от 6 месяцев до 1 года от ВИЧ-инфицированных матерей, находится в состоянии угнетения (табл.).

Таким образом, в аденогипофизе детей, умерших в возрасте от 6 месяцев до 1 года от ВИЧ-инфицированных матерей, мы выявили глубокое функциональное истощение, проявившееся массивным разрастанием стромы, увеличением относительного объема хромофильных клеток, за счет уменьшения хромофобных, а также снижение интенсивности свечения тиреотропоцитов и адренокортикотропоцитов обработанных МКА к ТТГ и АКТГ.

Таблица

Оптическая плотность иммунофлюоресценции гормонов в клетках аденогипофиза (условные единицы)

Группы сравнения	АКТГ	ТТГ
Д-1	0,137±0,008	0,152±0,005
Д-2	0,117±0,004*	0,112±0,003*

* P<0,05 по сравнению с Д-1.

Выводы. Иммуногистохимический метод исследования позволил нам определить в аденогипофизе детей, умерших в возрасте от 6 месяцев до 1 года от ВИЧ-инфицированных матерей, снижение интенсивности свечения тиреотропоцитов и адренокортикотропоцитов обработанных МКА к ТТГ и АКТГ. Массивное разрастание стромы; увеличение относительного объема хромофильных клеток, за счет уменьшения хромофобных; снижение интенсивности свечения тиреотропоцитов и адренокортикотропоцитов обработанных МКА к ТТГ и АКТГ, свидетельствует о глубоком функциональном истощении аденогипофиза детей, умерших в возрасте от 6 месяцев до 1 года от ВИЧ-инфицированных матерей.

Литература

1. Атраментова Л.А. Статистические методы в биологии / Л.А. Атраментова, О.М. Лутевская // Голровка – 2008. – 247 с.;
2. Дедов И.И. Детская эндокринология / И.И. Дедов, В.А. Петеркова.// М.: Универсум Паблишинг, 2006. – 600 с.;



3. Деревцов В. В. Состояние здоровья и адаптационно-резервные возможности в неонатальном периоде новорожденных детей матерей с анемиями / В. В. Деревцов // *Фундаментальные исследования*. – 2010. – № 8 – С. 10-21;
4. Лапач С.К. Статистические методы в медико-биологических исследованиях с использованием Excel. / С.К. Лапач, А.В. Чубенко, П.Н. Бабич // К.:МОРИОН, 2001. – С. 144-155;
5. Марциновская В. А. Эпидемиологическая характеристика ВИЧ-инфекции у детей, рожденных ВИЧ-инфицированными женщинами, в Украине / В.А. Марциновская // *Український медичний часопис*. – 2006. – №1. – С. 109-113;
6. Милованова А.П. Внутритробное развитие человека / А.П. Милованова, С.В. Савельева // М.: «МДВ», 2006. – 384 с.;
7. Николаенко Д.В. Характеристика епідемічної ситуації з ВІЛ/СНІД в адміністративних областях України на базі ГІС /Д.В. Ніколаєнко, М.О. Трюхан// *Вісник геодезії та картографії*. – 2007. – №4.- С. 28-31;
8. Перетятко Л.П. Морфология плодов и новорожденных с экстремально низкой массой тела / Л.П. Перетятко, Л.В. Кулида, Е.В. Пропенко // Иваново.: ОАО «Издательство «Иваново», 2007. – 384 с.;
9. Савищев А.В. Воздействие гипоксии на ультраструктуру ацинарных клеток поджелудочной железы / А.В. Савищев // «Морфология». – 2008. – № 4. – С. 91;
10. Сергиенко В.И. Математическая статистика в клинических исследованиях./ В.И. Сергиенко, И.Б. Бондарева // М.: ГЭОТАР МЕДИЦИНА, 2000. – 256 с.;
11. Асфиксия новорожденных / Н.П. Шабалов, В.А. Любименко, А.Б. Пальчик, В.К. Ярославский. // – М.: МЕДпресс- информ. – 2003. – 368 с.;
12. Щеплягина Л.А., Состояние здоровья новорожденных от матерей с увеличением щитовидной железы / Л.А. Щеплягина, О.С. Нестеренко, Н.А. Курмачева // *Рос. педиатр, журнал*. – 2009. – № 4. – С. 56-58.

IMMUNOHISTOCHEMICAL FEATURES OF ADENOHYPHYSIS CHILDREN DIED AT THE AGE OF 6 MONTHS TO 1 YEAR FROM HIV-INFECTED MOTHERS

S.A. SHERSTIUK

The Karazin Kharkiv National University

e-mail:sherstyuk-sergey@rambler.ru

Immunohistochemical study allowed us to identify reduction light intensity tireotropotsitov and adrenokortikotropotsitov treated with monoclonal antibody to TSH and ACTH in the adenohypophysis of dead children of 6 months to 1 year from HIV-infected mothers. On account of a massive expansion of the stroma and increasing the relative amount chromofilic cells due to reducing the chromophobe cells the immunohistochemical studies indicate a profound depletion of anterior pituitary gland function of children who died at the age of 6 months to 1 year old from HIV-infected mothers.

Keywords: anterior pituitary, HIV infection, children.