



УДК 616.37-005

ВИРСУНГОРРАГИЯ – ОПЫТ ДИАГНОСТИКИ И ЛЕЧЕНИЯ**WIRSUNGORRHAGE – THE OUR EXPERIENCE OF THE DIAGNOSIS AND TREATMENT****В.Ф. Куликовский¹, А.А. Карпачев^{1,2}, А.В. Солошенко², А.Л. Ярош^{1,2},
С.Б. Николаев¹, Н.В. Вострикова¹, Е.П. Битенская², А.Г. Жарко², Б.В. Касьянов¹****V.F. Kulikovskii¹, A.A. Karpachev^{1,2}, A.V. Soloshenko², A.L. Yaroosh^{1,2}, S.B. Nikolaev¹,
N.V. Vostrikova¹, E.P. Bitenskaya², A.G. Zharko², B.V. Kasianov¹**¹Белгородский государственный национальный исследовательский университет
Россия, 308015, г. Белгород, ул. Победы, д. 85²Белгородская областная клиническая больница Святителя Иоасафа
Россия, 308007, Белгород, ул. Некрасова, д. 8/9¹Belgorod National Research University
Russia, 308015, Belgorod, Pobedy St., 85²Belgorod regional clinical hospital of the Prelate Ioasaf
Russia, 308007, Belgorod, Nekrasov St., 8/9

E-mail: karpach72@rambler.ru

Ключевые слова: хронический панкреатит, вирсунгоррагия, ложная аневризма селезеночной артерии, рентгенэндоваскулярная окклюзия

Key words: chronic pancreatitis, wirsungorrhage, splenic artery pseudoaneurysm, endovascular occlusion окклюзия.

Аннотация. В работе изложены данные об опыте диагностики и лечения вирсунгоррагии, как осложнения хронического панкреатита. Проведен ретроспективный анализ результатов лечения пяти больных с ложными аневризмами селезеночной артерии, находившихся на лечении в хирургическом отделении №1 Белгородской областной клинической больницы Святителя Иоасафа. Все больные были мужского пола, работоспособного возраста. У всех больных панкреатит был алкогольной этиологии. Клиническая картина манифестировала у четырех больных массивным желудочно-кишечным кровотечением, у 1 - кровотечением в просвет псевдокисты. В качестве основного диагностического и лечебного метода предлагается использование рентгенэндоваскулярного вмешательства путем рентгенэндоваскулярной окклюзии или имплантации стент-графта, что позволяет добиться эффективного выключения ложной аневризмы из кровотока и является окончательным методом остановки кровотечения при данной патологии.

Resume. In the review the experience of the diagnosis and treatment of wirsungorrhage, as a complication of chronic pancreatitis, has been presented. It was conducted to retrospective analyse the treatment of 5 patients with a splenic artery pseudoaneurysm and they were treated at the surgical department №1 Belgorod Regional Clinical Hospital. All the patients were males of the working age. They all had alcohol-related pancreatitis. The clinical picture manifested at 4 patients with massive gastrointestinal bleeding, 1 patient had bleeding into the lumen of the pseudocyst. Endovascular occlusion or implantation of the stent graft was proposed as the main diagnostic and therapeutic method of the endovascular intervention, which allows to effective stop the bloodstream in the pseudoaneurysm and it is the final hemostatic method at the patients with this pathology.

Введение

Одним из редких, но трудно диагностируемых осложнений хронического панкреатита (ХП) является вирсунгоррагия, при этом число экстренных операций по поводу различных кровотечений на фоне панкреатита увеличивается [Воробей А. В. и др., 2007]. На сегодняшний день установлено, что основной причиной вирсунгоррагии является ложная аневризма селезеночной артерии, которая вследствие панкреонекроза или травмы, вскрывается в главный панкреатический проток и кровь через фатеров сосок поступает в двенадцатиперстную кишку (ДПК) [Тарасик Л. В. и др., 2011; Шалимов С. А. и др., 1990].

Хирургическая тактика при ХП, осложненном ложными аневризмами непарных висцеральных артерий и аорты, заключается в том, что при их небольших размерах, не связанных с протоковой системой ПЖ, показано выполнение рентгенэндоваскулярной окклюзии или имплантации стент-графта. При ложных аневризмах, формирующихся в полости постнекротических кист, наличии панкреатической гипертензии, кальциноза паренхимы ПЖ, больные нуждаются в хирургическом лечении, направленном на устранение аневризмы и радикальное лечение ХП. При этом для уменьшения риска профузного интраоперационного кровотечения при последующем открытом вмешательстве целесообразно в качестве первого этапа выполнение рентгенэндоваскулярного вмешательства [Барбин П. Б., Пашовкин И.Т., 2009].



Цель

Цель работы – анализ возможностей малоинвазивных методов диагностики и лечения больных с хроническим панкреатитом, осложненным ложной аневризмой селезеночной артерии.

Материалы и методы исследования

В работе проведен ретроспективный анализ результатов лечения 5 больных с ложными аневризмами селезеночной артерии, находившихся на лечении в хирургическом отделении №1 Белгородской областной клинической больницы Святителя Иоасафа. Все больные были мужского пола, работоспособного возраста. У всех больных панкреатит был алкогольной этиологии. Клиническая картина манифестировала у 4 больных массивным желудочно-кишечным кровотечением, у 1 – кровотечением в просвет псевдокисты.

Результаты и обсуждение

Все анализируемые нами больные госпитализировались из других лечебных учреждений с клиникой кровотечения из неустановленного источника, поскольку эндоскопия при данной патологии эффективна только в начале кровотечения, когда удастся увидеть поступление свежей крови или сгустка из большого дуоденального сосочка. Однако это только констатация ситуации «холедохоррагии». На основании только этого факта невозможна не только топическая верификация источника геморрагии, но и даже дифференциальная диагностика гемобилии и вирсунгоррагии. Косвенно ситуацию можно уточнить по результатам ЭРХПГ при наличии дефектов наполнения: сгустка крови в протоках, полости псевдокисты в поджелудочной железе, желчного затека или артериобилиарной фистулы после травмы печени. Учитывая это, двум больным дважды выполнялась лапаротомия с безрезультатным поиском источника кровотечения.

Приводим наше наблюдение.

Клинический пример. Больной К., 53 года, поступил в хирургическое отделение № 1 БОКБ Святителя Иоасафа 21.04.2010 с жалобами на жидкий стул малоизменной кровью, боли в верхних отделах живота. Болен в течение последних 5 лет, когда периодически стали беспокоить вышеперечисленные жалобы. Неоднократно лечился в хирургических отделениях с диагнозом кишечное кровотечение из невыясненного источника. В 2003 году выполнено внутреннее дренирование псевдокисты поджелудочной железы. В 2009 году по поводу желудочно-кишечного кровотечения выполнена диагностическая лапаротомия – источника кровотечения не найдено. В день поступления выполнена колоноскопия – патологии нет, эндоскопические признаки состоявшегося массивного кровотечения из источника, расположенного в тонкой кишке. 22.04.2010 фиброгастро-скопия и колоноскопический контроль – атрофический гастрит, формирующийся полип средней трети поперечноободочной кишки, умеренно выраженный поверхностный тифлит. Больному проводилась стандартная гемостатическая терапия, принято решение о выполнении ангиографии на высоте кровотечения. 02.06.2010 на высоте кровотечения в 2⁰⁰ выполняется дуоденоскопия. Дуоденальный сосочек конической формы, из него отмечается струйное артериальное кровотечение. Для установления источника кровотечения (исключения гемобилии) выполнены ЭРХПГ, папиллотомия (ЭПСТ). На ЭРХГ – общий желчный проток и внутривисцеральные желчные протоки не расширены, внутрисветных образований нет. Селективная канюляция вирсунгова протока – контраст сбрасывается в кровяное русло, контрастирования вирсунгова протока нет. 02.06.2010 в 2⁴⁰ выполняется повторно брюшная аортография, на которой патологии не найдено. При спиральной компьютерной томографии в области тела поджелудочной железы обнаружена расширенная до 8-9 мм селезеночная артерия, которая делает изгиб, на вершине которого определяется мешотчатая аневризма с тонкой шейкой. Размеры мешка аневризмы 7х6х6 мм, ширина просвета 1-2 мм аневризма интимно прилежит к вирсунгову протоку (рис. 1).

11.06.2010 выполняется эндоваскулярное вмешательство – эмболизация селезеночной артерии (рис. 2).

24.06.2010 больной выписан в удовлетворительном состоянии. Осмотрен через 1 месяц – патологии нет.

Во втором клиническом наблюдении демонстрируются результаты лечения больного с кровотечением в полость кисты поджелудочной железы.

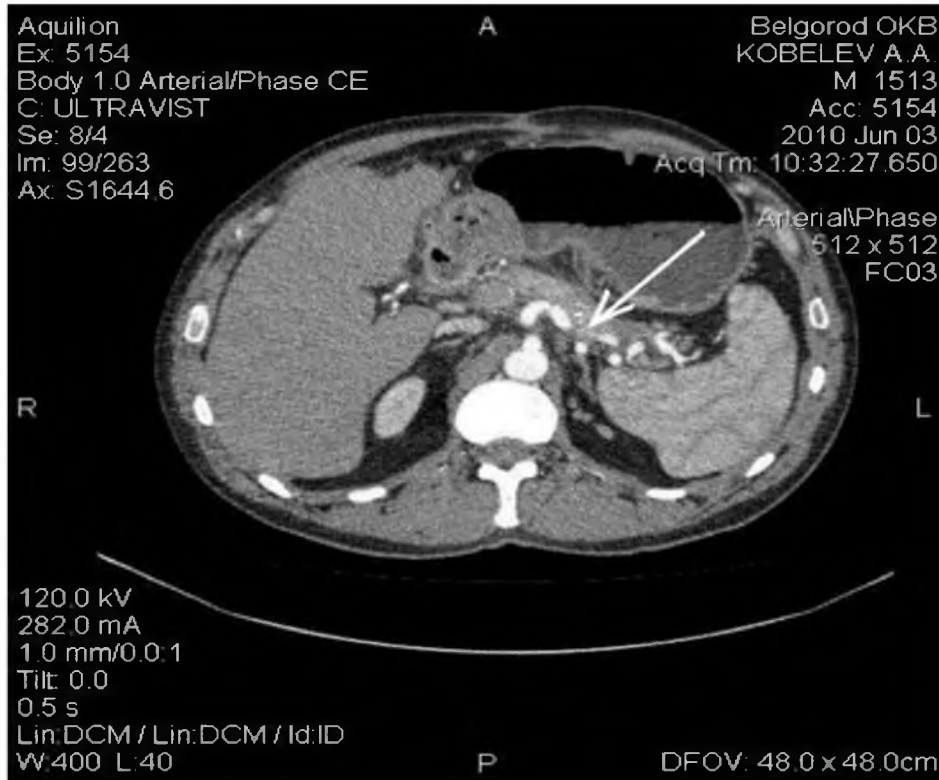


Рис. 1. СКТ больного К. в проекции селезеночной артерии определяется ложная аневризма (указано стрелкой)
Fig. 1. CT scan of the patient K. in the projection of the splenic artery the false aneurysm is determined (indicated by arrow)

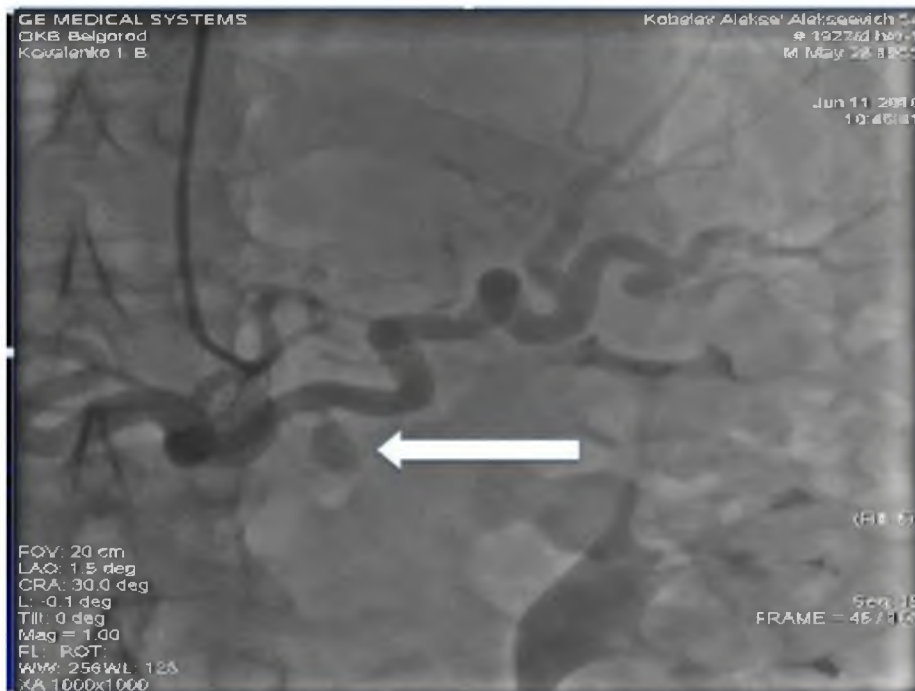

Рис. 2. Ангиография больного К. В проекции селезеночной артерии определяется ложная аневризма (обозначена стрелкой)
Fig. 2. Angiography of the patient K. in the projection of the splenic artery the false aneurysm is determined (indicated by arrow)

Клинический пример. Больной П., 37 лет поступил в хирургическое отделение № 1 БОКБ «Святителя Иоасафа» 22.12.2014 с жалобами на ноющие боли в верхних отделах живота умеренной интенсивности, снижение аппетита и массы тела, увеличение в объеме живота. Болен около 2-х лет, когда перенес острый алкогольный панкреатит, панкреонекроз с исходом в псевдокисты поджелудочной железы. Наблюдался у хирурга по месту жительства. Ухудшение состояния около 2-х месяцев назад, когда после погрешности в диете на фоне абдоминального болевого синдрома стал отмечать увеличение в объеме живота. В ходе проведенного обследования выставлен клинический диагноз: Хронический панкреатит, обострение. Псевдокиста поджелудочной железы, вскрывшаяся в брюшную полость. Внутренний панкреатический свищ. Ферментативный асцит. 23.12.2014 г. больному выполнены ЭПСТ, стентирование Вирсунгова протока (стент с углеродным покрытием с включением наночастиц серебра покрытием, патент РФ № 129397), перкутанное дренирование брюшной полости (амилаза – >20000Ед/л). При контрольном УЗИ органов брюшной полости – в сальниковой сумке лоцируется острое жидкостное скопление объемом до 200 мл. 25.12.2014 г. больному выполнено внутреннее цистогастральное дренирование жидкостного скопления сальниковой сумки (эндоскопический цистогастроанастомоз стентом с углеродным покрытием с включением наночастиц серебра покрытием, патент РФ № 129397). В послеоперационном периоде на фоне проводимой терапии (инфузионная терапия, спазмолитики, анальгетики, ингибиторы секреции панкреатического сока, ингибиторы протонной помпы) отмечена стойкая положительная динамика в виде уменьшения болевого синдрома и нормализации уровня амилазы как в биохимическом анализе крови, так и в асцитической жидкости. Однако 12.01.2015 г. появляются клиничко-инструментальные признаки желудочно-кишечного кровотечения. При УЗИ – ложная аневризма в бассейне селезеночной артерии осложненная желудочно-кишечным кровотечением. Больному по экстренным показаниям выполнена рентгенэндоваскулярная эмболизация селезеночной артерии (рис. 3).

На 7-е сутки после рентгенэндоваскулярного вмешательства больной в удовлетворительном состоянии выписан под наблюдение хирурга по месту жительства.

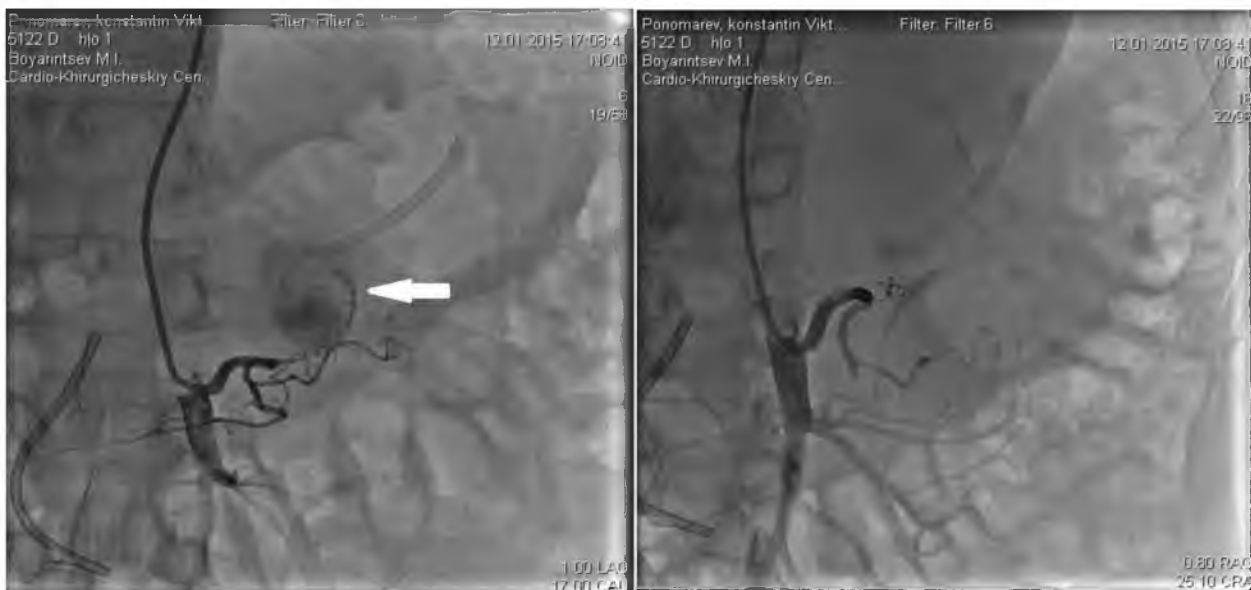

Рис. 3. Ангиограммы больного К. до (А) и после (Б) эндоваскулярной эмболизации селезеночной артерии (стрелкой обозначена аневризма селезеночной артерии)

Fig. 3. Angiograms of the patient K. before (A) and after (B) endovascular embolization of the splenic artery (splenic artery aneurysm is indicated by arrow)

Заключение

Гастроинтестинальные кровотечения возникают при целом ряде заболеваний, которые по своему происхождению и механизму развития нередко принципиально отличаются друг от друга. В настоящее время известно более 100 заболеваний, их вызывающих, и если диагностический и лечебный алгоритмы при язвенных гастродуоденальных кровотечениях определены достаточно четко, то в отношении неязвенных кровотечений проблема далека от разрешения. Поэтому на современном этапе необходимо помнить, что деструктивный панкреатит все чаще является причиной дуоденальных кровотечений в виде гемобилиии, вирсунгоррагии из ложных аневризм ветвей чревного ствола.



Список литературы References

Барбин П. Б., Пашовкин И.Т. 2009. Диагностика и лечение больных хроническим панкреатитом, осложненным ложной аневризмой аорты и непарных висцеральных артерий. Актуальные проблемы хирургической гепатологии: тез. докл. XVI междунар. конгр. хирургов-гепатологов стран СНГ. Изд-во Урал. гос. мед. акад., 201.

Barbin P. B., Pashovkin I.T. 2009. Diagnostika i lechenie bol'nyh hronicheskim pankreatitom, oslozhnennym lozhnoj anevrizmoj aorty i neparnyh visceral'nyh arterij. Aktual'nye problemy hirurgicheskoy gepatologii: tez. dokl. XVI mezhdunar. kongr. hirurogov-gepatologov stran SNG. Izd-vo Ural. gos. med. akad., 201 (in Russian).

Воробей А.В. и др. 2007. Лечебная тактика при аррозивных кровотечениях вследствие панкреонекроза. Вестник хирургической гастроэнтерологии. 3:70.

Vorobej A.V. i dr. 2007. Lechebnaya taktika pri arrozivnyh krvotocheniyah vsledstvie pankreonekroza. Vestnik hirurgicheskoy gastroehnterologii. 3:70(in Russian).

Тарасик Л.В. и др. 2011. Лечебно-диагностический алгоритм у пациентов с ложными аневризмами сосудов гепатопанкреатодуоденальной зоны. Альманах Института хирургии им. А. В. Вишневского. 6(2):30.

Tarasik L.V. i dr. 2011. Lechebno-diagnosticheskij algoritm u pacientov s lozhnymi anevrizmami sosudov gepatopankreatoduodenal'noj zony. Al'manah Instituta hirurgii im. A. V. Vishnevskogo. 6(2):30 (in Russian).

Шалимов С. А. 1990. Острый панкреатит и его осложнения. Киев : Наук. думка, 272.

Shalimov S. A. 1990. Ostryj pankreatit i ego oslozhneniya. Kiev : Nauk. dumka, 272 (in Russian).